



CLUB DE PATOLOGÍA OSTEOARTICULAR

# CONDROSARCOMA DE CÉLULAS CLARAS

**PATRICIA DHIMES**

**Unidad de Anatomía Patológica**



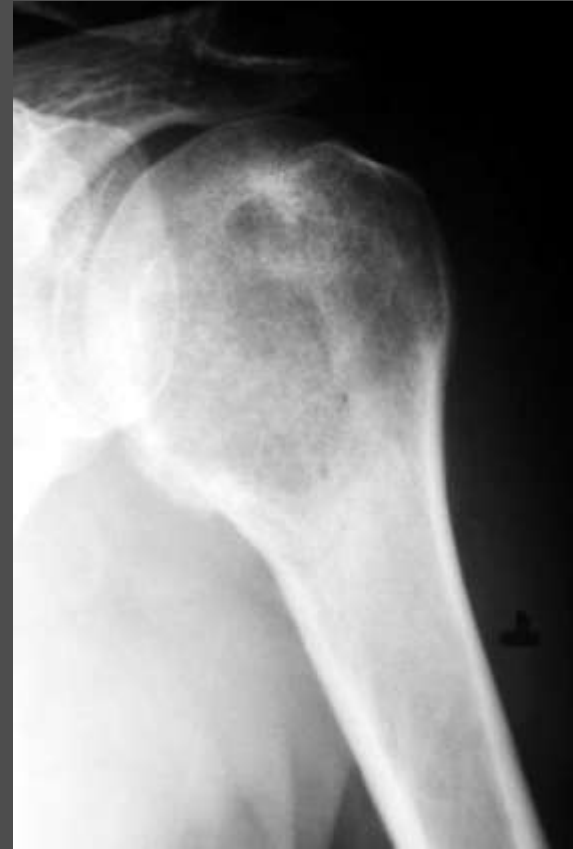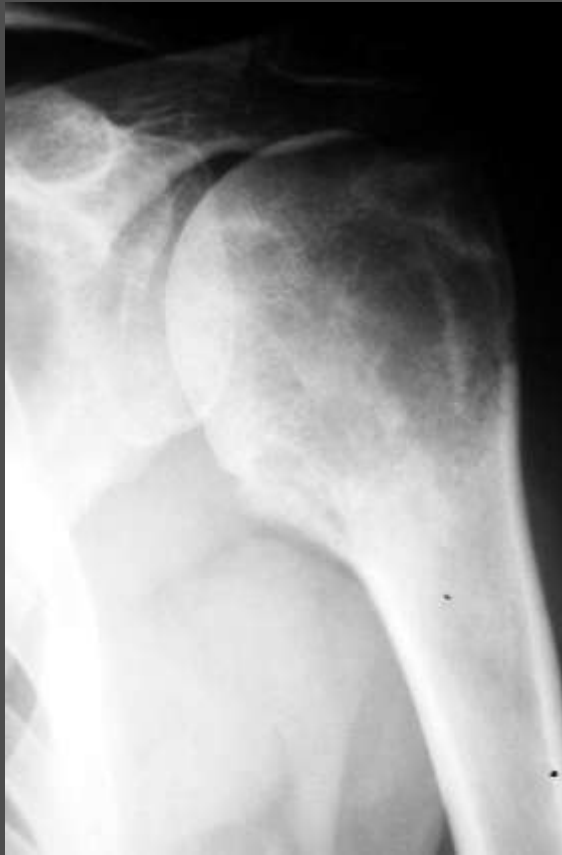Hospital Universitario  
Fundación Alcorcón

 Comunidad de Madrid

# CASO NUMERO 8

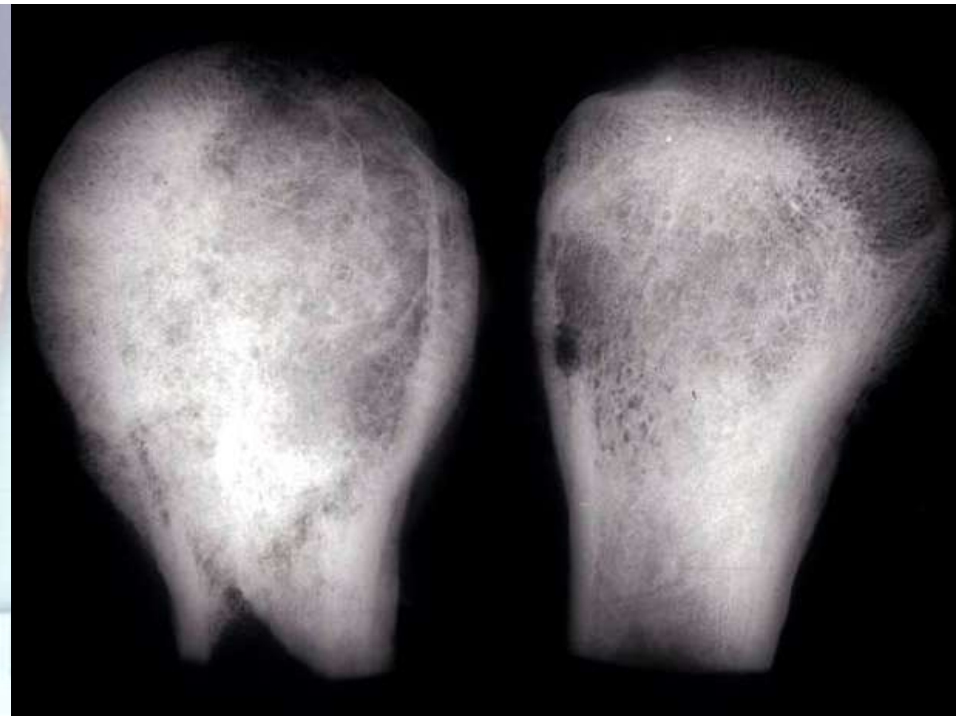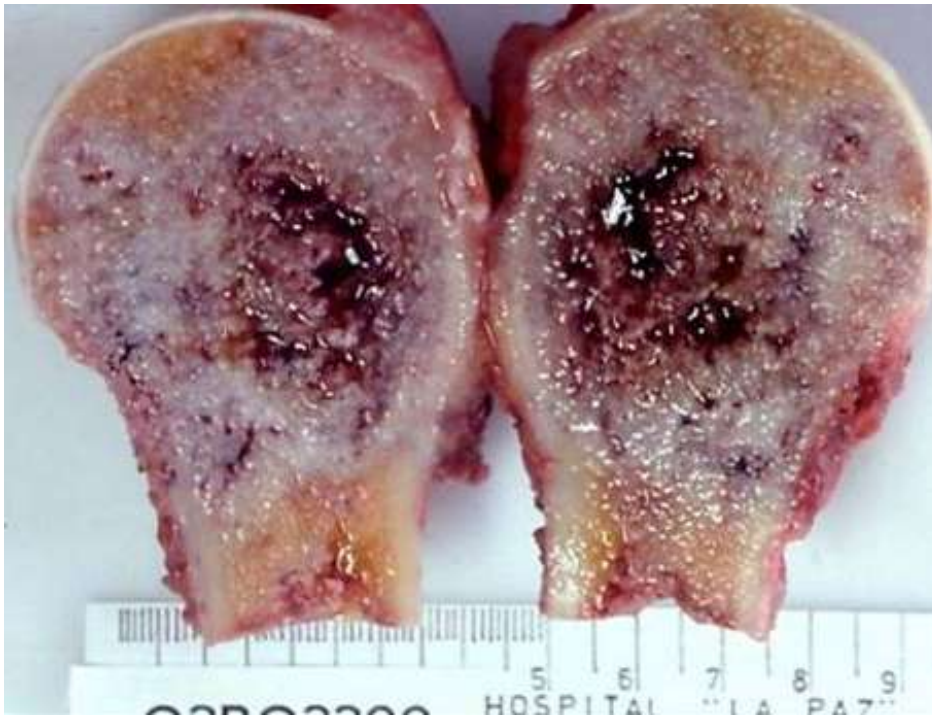**Varón de 43 años con dolor y tumoración progresiva en el hombro izquierdo de varios meses de evolución.**

En el estudio de imagen se detecta una lesión osteolítica con calcificaciones intralesionales situada en la epífisis proximal del húmero.

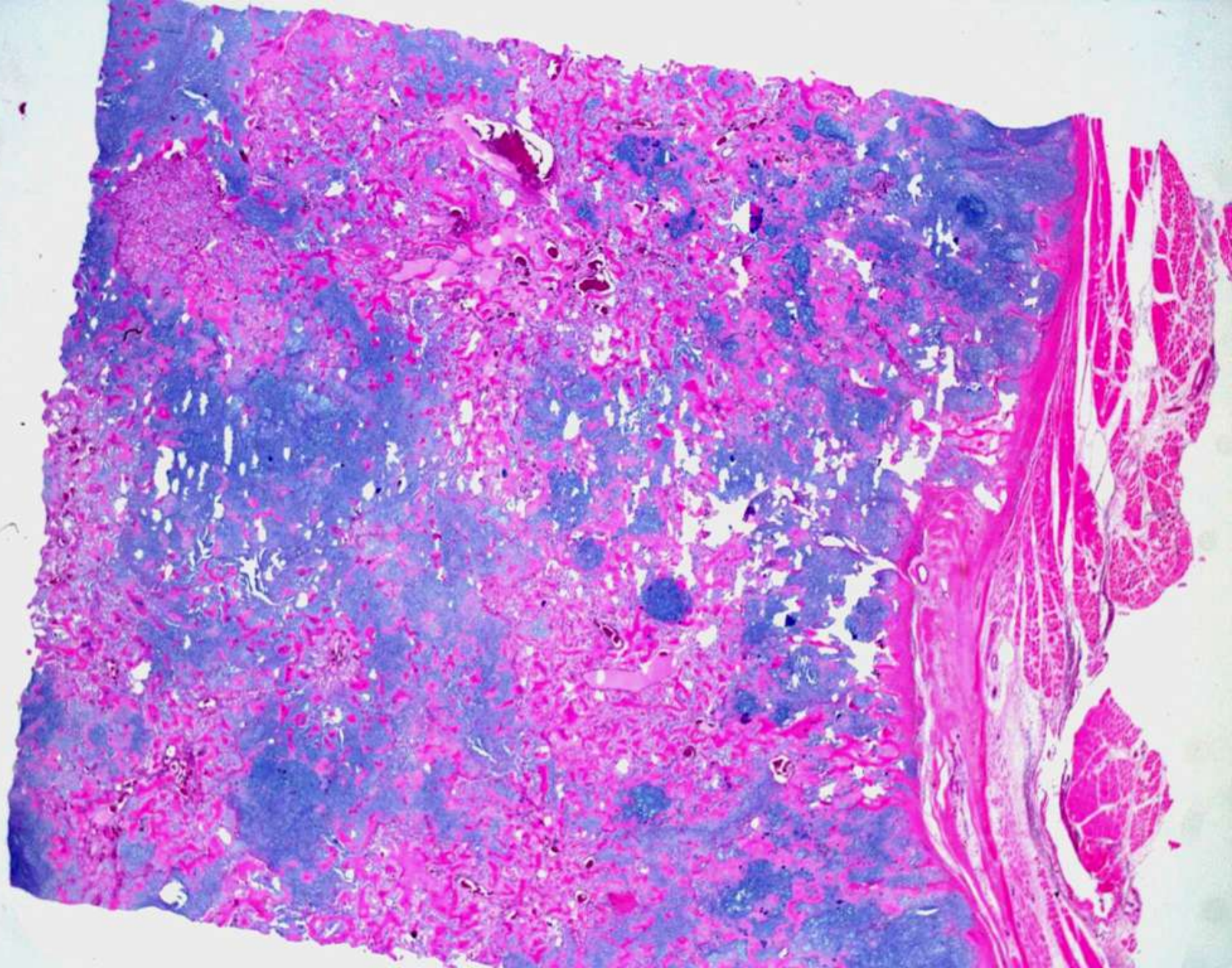


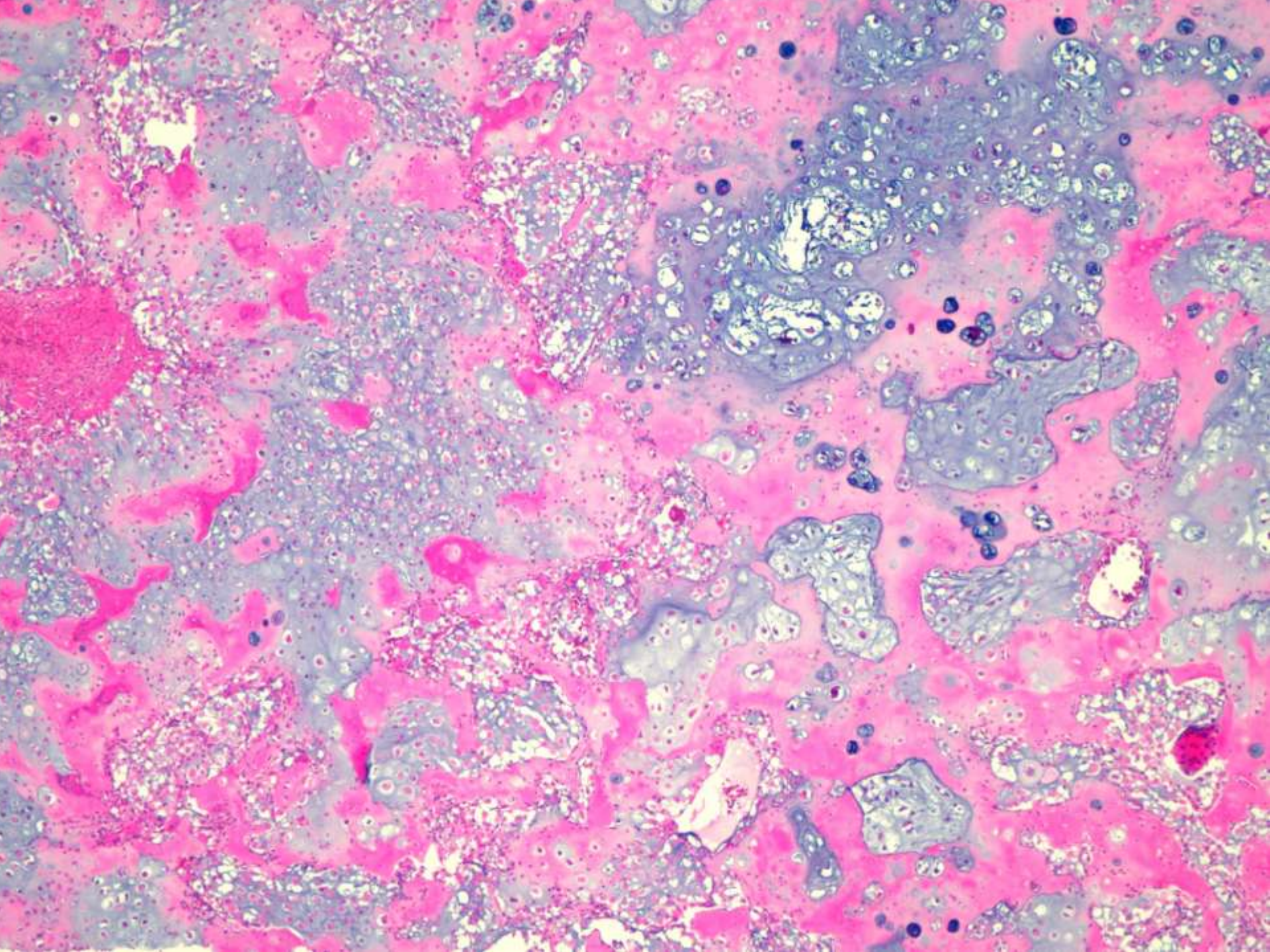
Tras la biopsia se practica una resección del húmero proximal y la implantación de una prótesis tipo Campanacci.

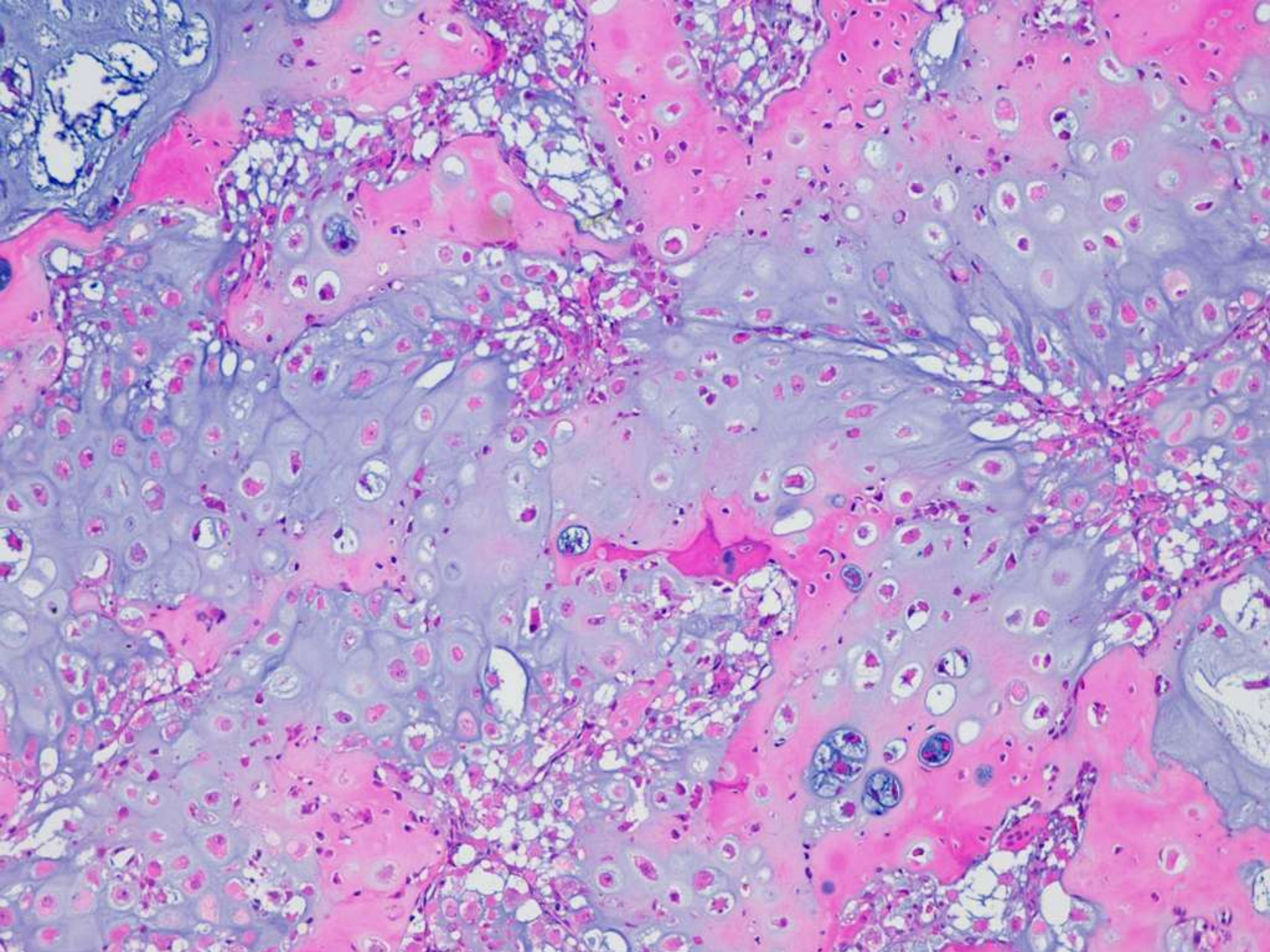
# HALLAZGOS PATOLÓGICOS MACROSCÓPICOS



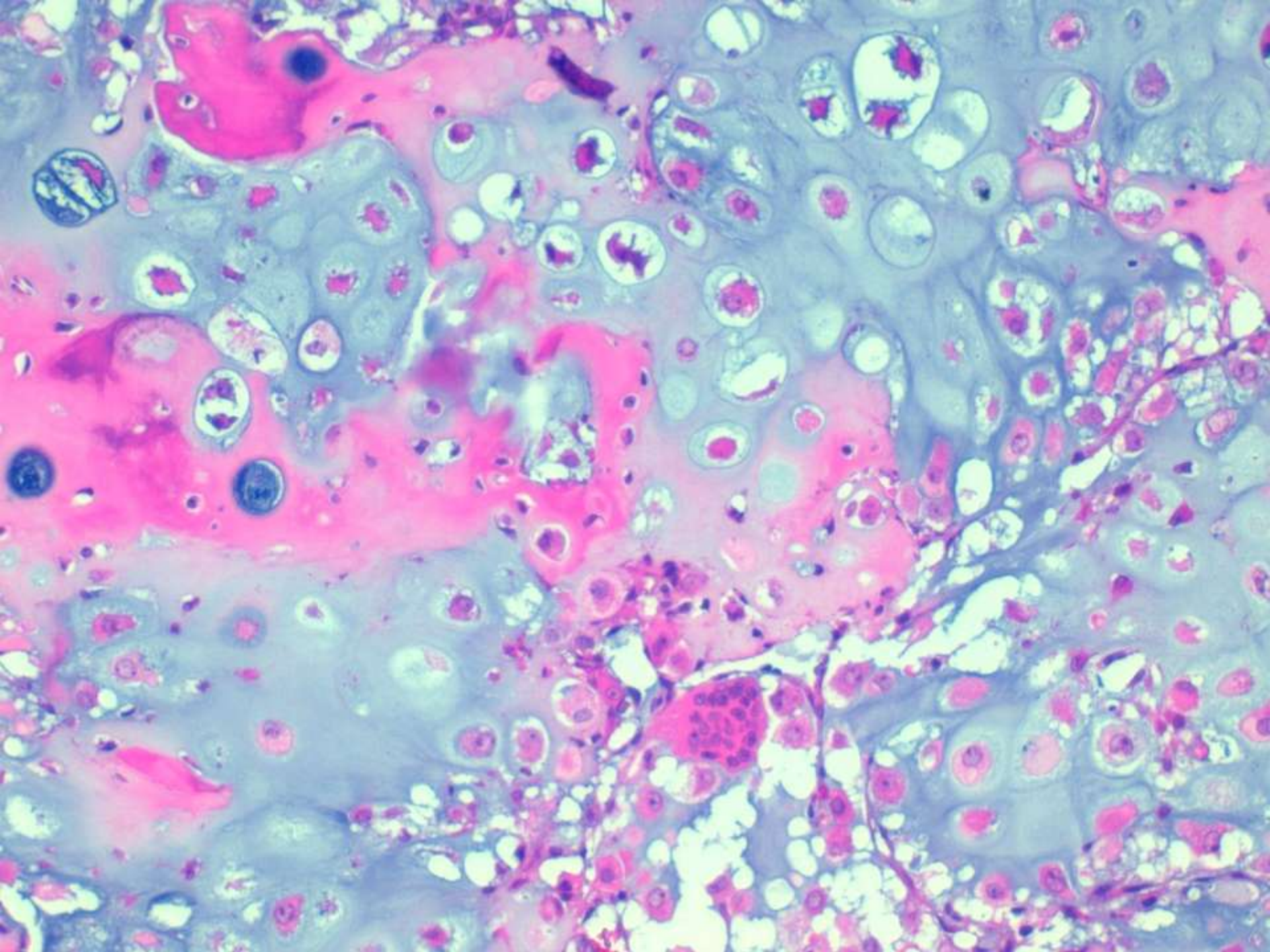
# HALLAZGOS PATOLOGICOS MICROSCÓPICOS

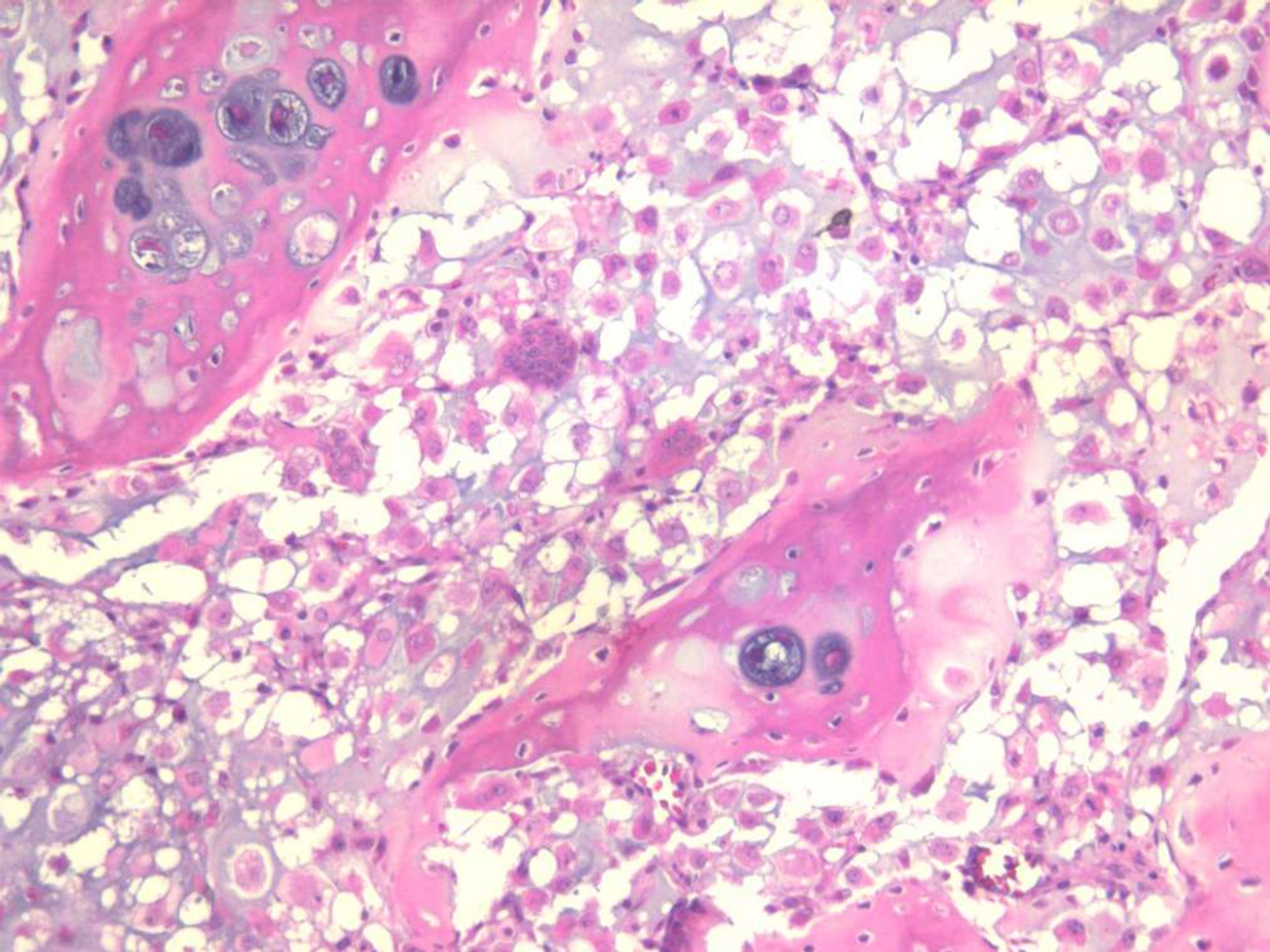


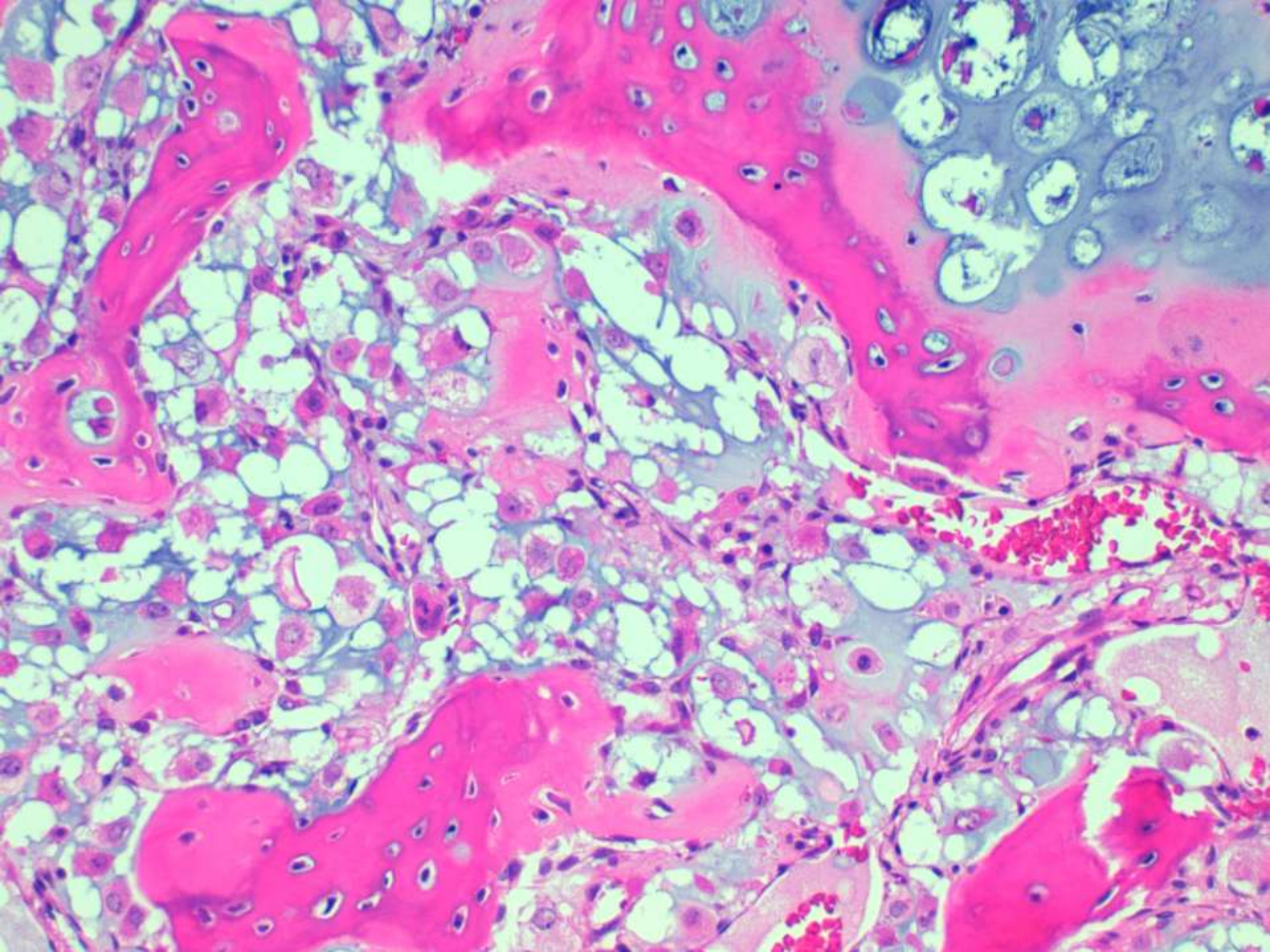


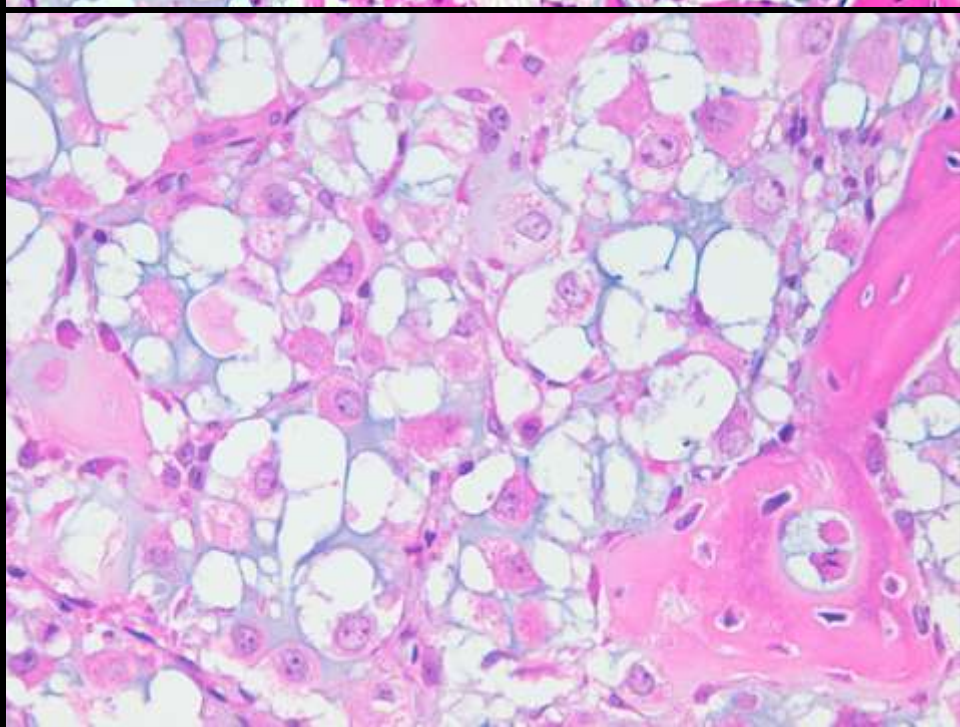
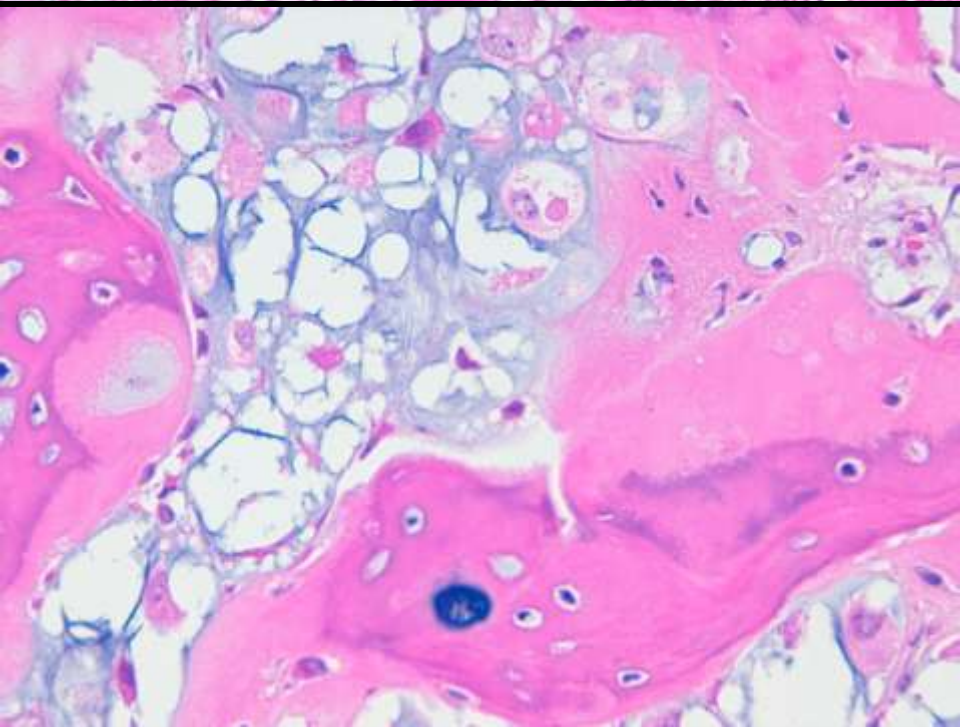
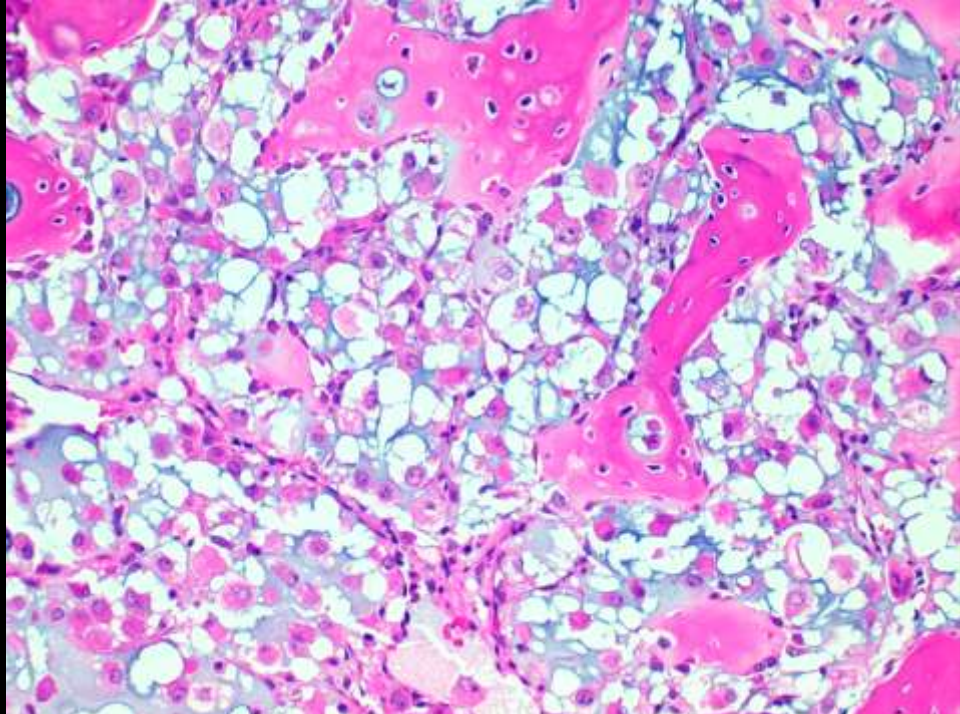
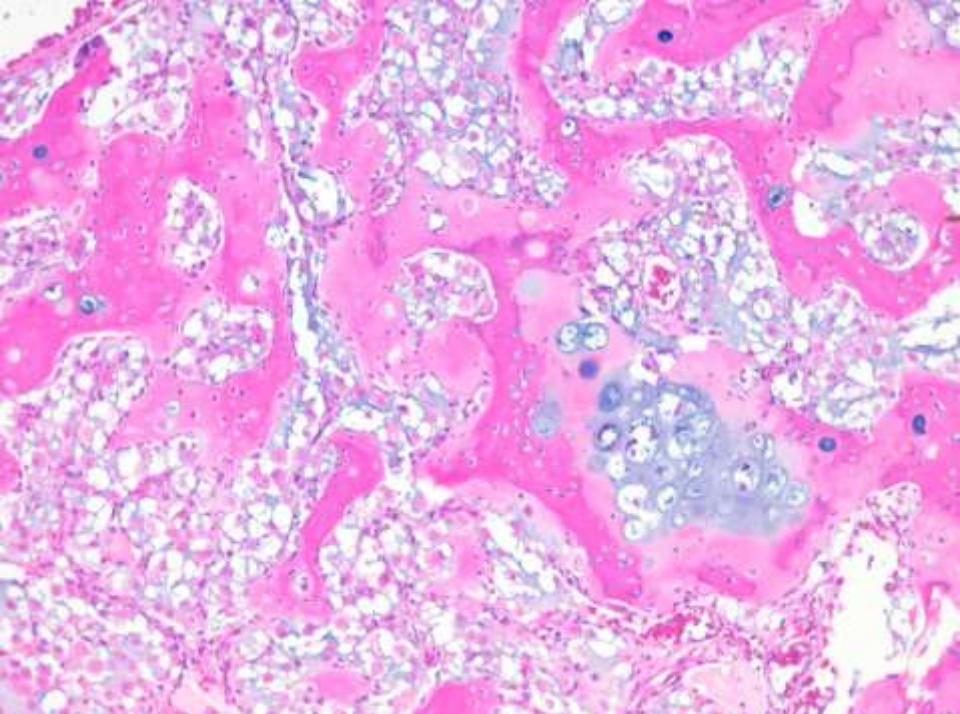












- ▶ EN RESUMEN,
- ▶ Matriz con cantidad variable de cartílago hialino y hueso
- ▶ Células grandes, citoplasmas claros bien delimitados, núcleo vesicular y nucleolo prominente. Mitosis raras
- ▶ Presencia de células gigantes tipo osteoclasto

## CONDROSARCOMA DE CÉLULAS CLARAS

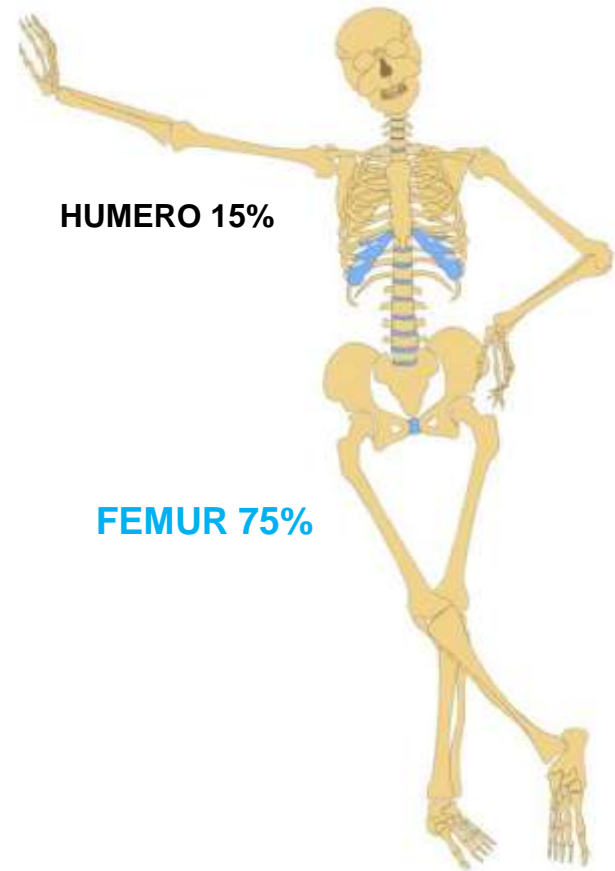
# CONDROSARCOMA DE CÉLULAS CLARAS

- ▶ Unni 1976
- ▶ Es una neoplasia productora de cartílago, de bajo grado, con células claras características
- ▶ 1-2% de todos los tumores cartilaginosos
- ▶ Afecta a pacientes más jóvenes
- ▶ Dolor de años de evolución. Masa

Unni KK, Dahlin DC, Beabout JW, Sim FH: Chondrosarcoma: Clear-cell variant: A report of sixteen cases. *J Bone Joint Surg* 58A:676-683, 1976.

# LOCALIZACIÓN

- ▶ Extremo proximal huesos largos (75%)
- ▶ 15% rodeando la rodilla
- ▶ Huesos planos (10%)



# HALLAZGOS RADIOLÓGICOS

- ▶ Radiolucencia (83%)
  - ▶ Expansión del hueso (75%)
  - ▶ Adelgazamiento cortical (71%)
  - ▶ Borde bien delimitado con/sin anillo escleroso (49%)
  - ▶ Calcificación (45%)
- 
- ▶ **LO MAS FRECUENTE: LESIÓN OSTEOLÍTICA, BIEN DELIMITADA EN EPÍFISIS**



# DIAGNOSTICO DIFERENCIAL

*(Clear cell tumors of bone, Swanson P.*

*Seminars in Diagnostic Pathology 1997, vol14(4) 281-291)*

## TUMORES DE CÉLULAS CLARAS EN EL HUESO

**Metástasis:** Carcinoma de células renales, carcinoma lobulillar de mama, variantes carcinoma de próstata

## TUMORES CON CARTILAGO Y HUESO CON CÉLULAS CLARAS

Condrolatoma, osteosarcoma de células claras, cordoma, osteoblastoma

# DIAGNOSTICO DIFERENCIAL

TUMORES MESENQUIMALES **CON** CÉLULAS CLARAS

SE/PNET

Sarcoma de células claras (Melanoma de partes blandas)

Adamantinoma

# DIAGNOSTICO DIFERENCIAL

TUMORES DE CÉLULAS CLARAS **DEL** HUESO



**CONDROSARCOMA DE CÉLULAS CLARAS**

# TRATAMIENTO

- ▶ EXCISIÓN QUIRURGICA COMPLETA CON MÁRGENES AMPLIOS (>2CM MACRO Y MICROSCÓPICOS)
- ▶ 15 % RECURRENCIAS LOCALES
- ▶ FACTOR RELACIONADO CON LA SUPERVIVENCIA
- ▶ NO QUIMIO NI RADIOTERAPIA

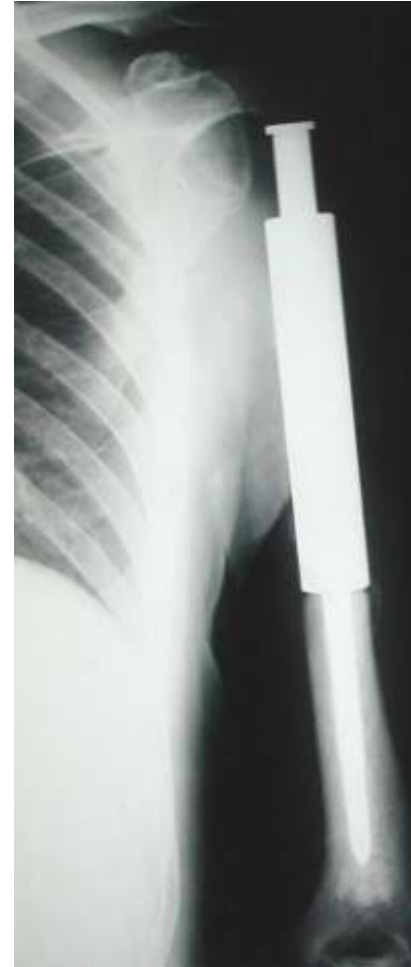
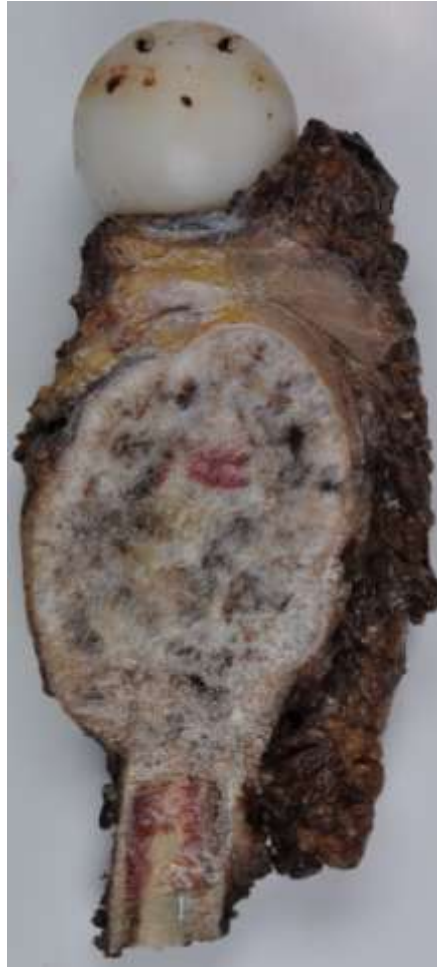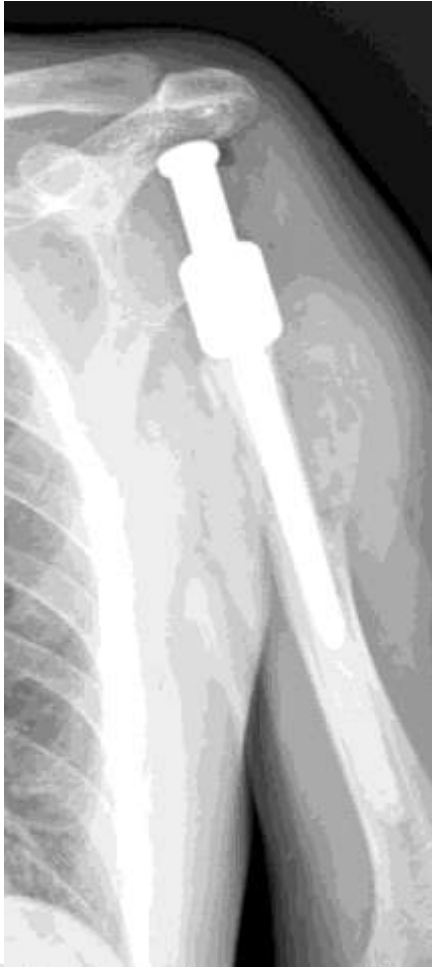# PRONOSTICO

- ▶ **SE PUEDEN CURAR, PERO:**

La resección quirúrgica intralesional (curetaje, excisión incompleta) conlleva a recurrencias locales muy elevadas, metastasis y muerte

# EVOLUCIÓN

- ▶ Ocho años después se comprueba una recidiva periprotésica que necesita una resección intraarticular amplia y reconstrucción con prótesis tumoral tipo Mutars MBA.



# CURIOSIDADES

*Sarcoma. 2005 Vol 9(1-2): 33-36.*

**Clear Cell Chondrosarcoma in Association With Niemann–Pick Disease**

[K. N. Srikanth](#),<sup>1</sup> [A. Kulkarni](#),<sup>1</sup> [A. M. Davies](#),<sup>1</sup> [V. P. Sumathi](#),<sup>1</sup> and [R. J. Grimer](#)<sup>1,2</sup>

*American Journal of Surgical Pathology 2000 Vol24(8) 1078–86*

**Dedifferentiated clear cell chondrosarcoma.**

[Kalil RK](#), [Inwards CY](#), [Unni KK](#), [Bertoni F](#), [Bacchini P](#), [Wenger DE](#), [Sim FH](#).

*American Journal of Surgical Pathology 2002 – Vol 26 386–392*

Case Report

**Clear Cell Chondrosarcoma of the Larynx: A Case Report of a Rare Histologic Variant in an Uncommon Localization**

[Kleist, B.](#) ; [Poetsch, M.](#) ; [Lang, C.](#) ; [Bankau, A.](#) ; [Lorenz, G.](#) [Süess–Fridrich, K.](#) ;  
[Jundt, G.](#) ; [Wolf, E.](#)

*Skeletal Radiology 1993, vol 22(4): 279–282*

**Unusual behavior of clear cell chondrosarcoma**

[L. Bagley](#), [J. B. Kneeland](#), [Murray K. Dalinka](#), [P. Bullough](#) and [J. Brooks](#)