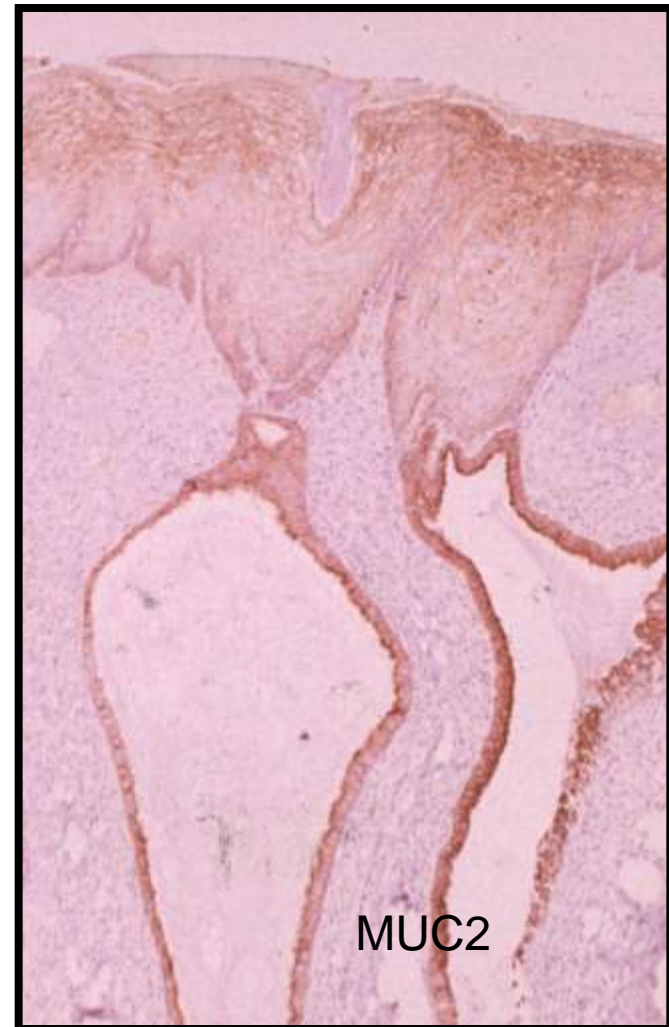


LESIONES GLANDULARES DEL CERVIX UTERINO

F.ALAMEDA
HOSPITAL DEL MAR

EPITELIO ENDOCERVICAL NORMAL.

- P16 +
- P21 ++
- P27 ++
- P53 +
- CCND1 +++
- CCN6 +
- KI67 +
- CEA – o Apical
- Schorge et al. Am J Obstet Gynecol 2004; 190: 668-73



EPITELIO ENDOCERVICAL NORMAL

	P63	BCL2	CK5	CK17	CK7	CK8	CK13	CK18	CK14
CR	+++	+++	+++	+++	+++	++	-	++	+++
CE	<5%	-	-5	-5	+++	++	-	++	++

CR: CELULAS DE RESERVA; CE: CELULAS ENDOCERVICALES

LESIONES BENIGNAS

- Hiperplasia microglandular (HMG)
- Metaplasia tubárica (MT)
- Endometriosis (E)
- Hiperplasia lobular endocervical (HLE)
- Quistes de Naboth (QN)

LESIONES BENIGNAS

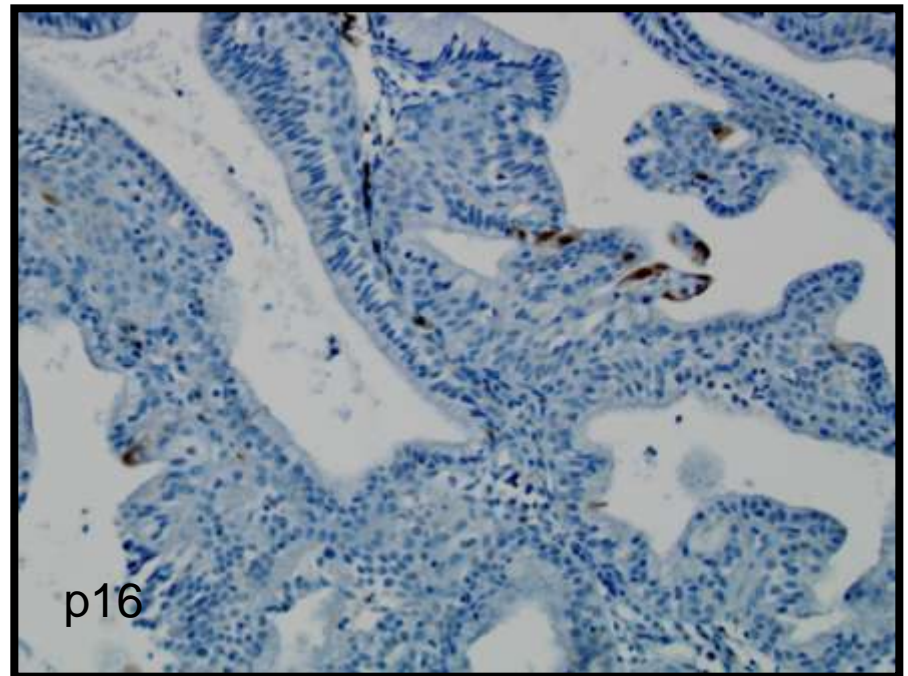
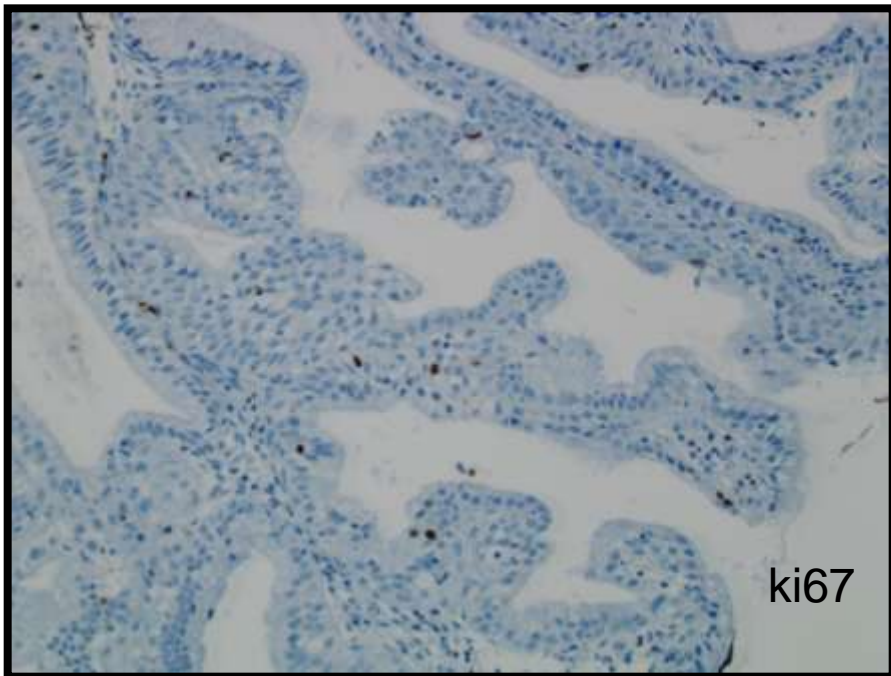
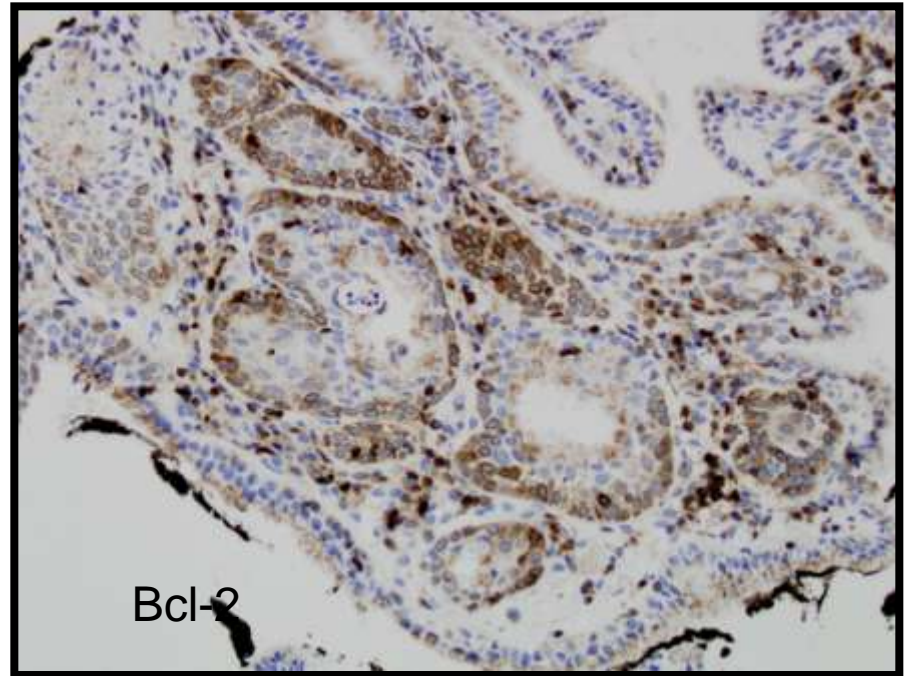
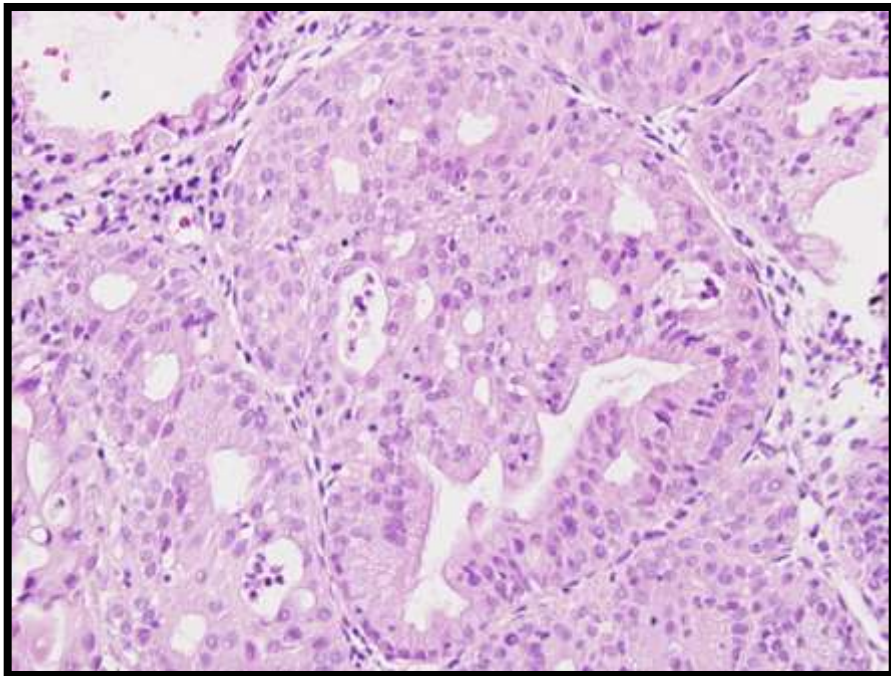
	BCL2	P16	KI67	PRB	CD10
H. MICROGLANDULAR	+F	-	+F		+F
M. TUBARICA	+	+F	+F	+	-
ENDOMETRIOSIS	+F	+F	+F		+F
H. LOBULAR ENDOCERV.	-	+F	+F		-
Q. NABOTH		+F	-	+F	-
R/H. MESONEFRICOS	+	+F	+F		+
R. PROSTATICOS		-	+F		+

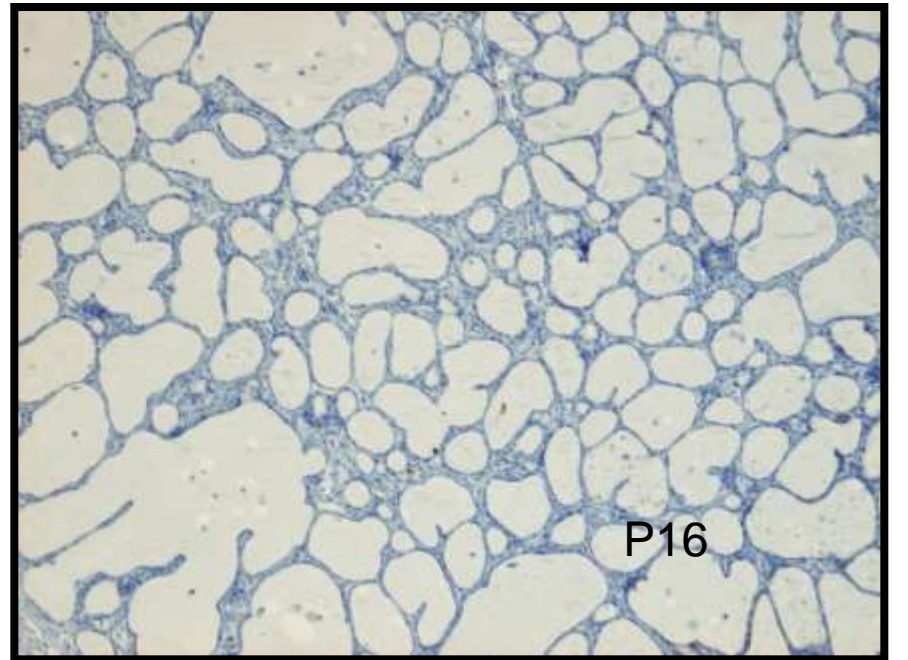
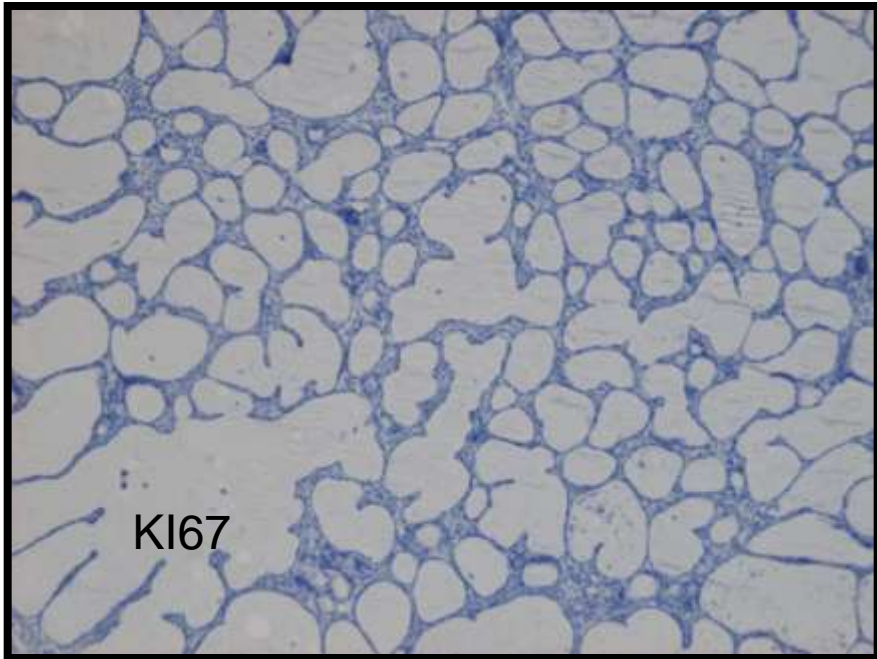
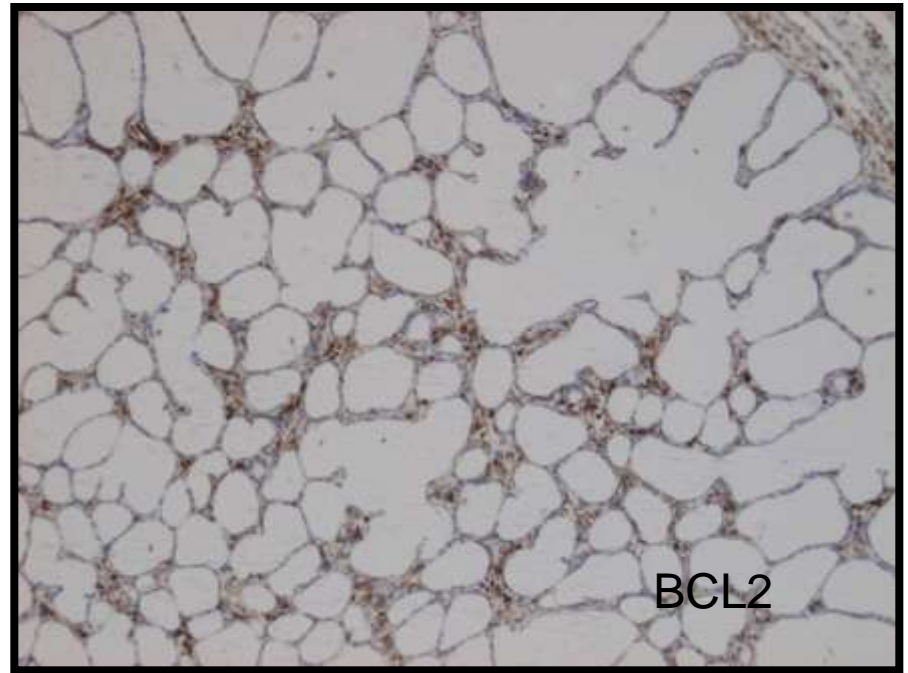
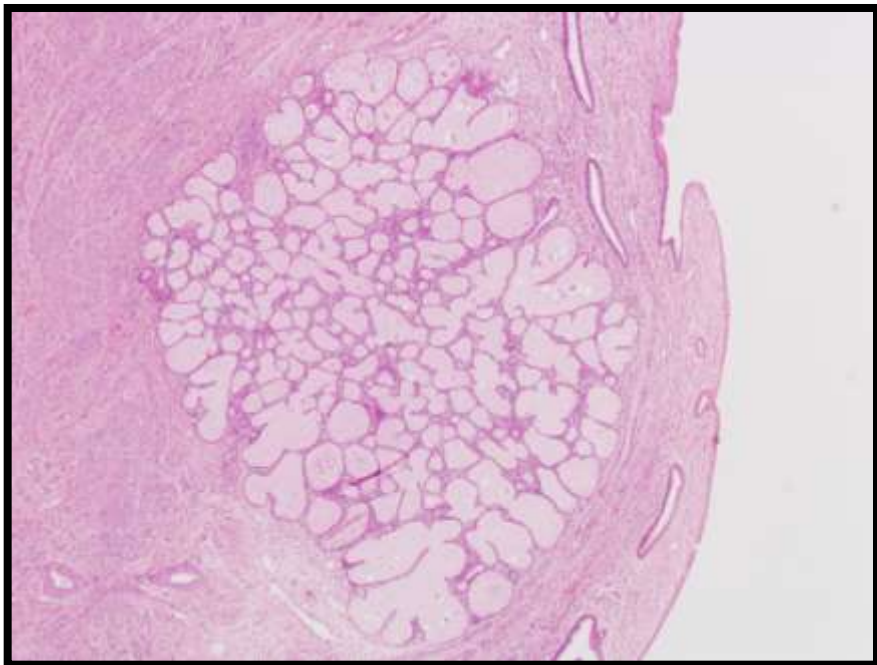
F: focal, menos del 50%

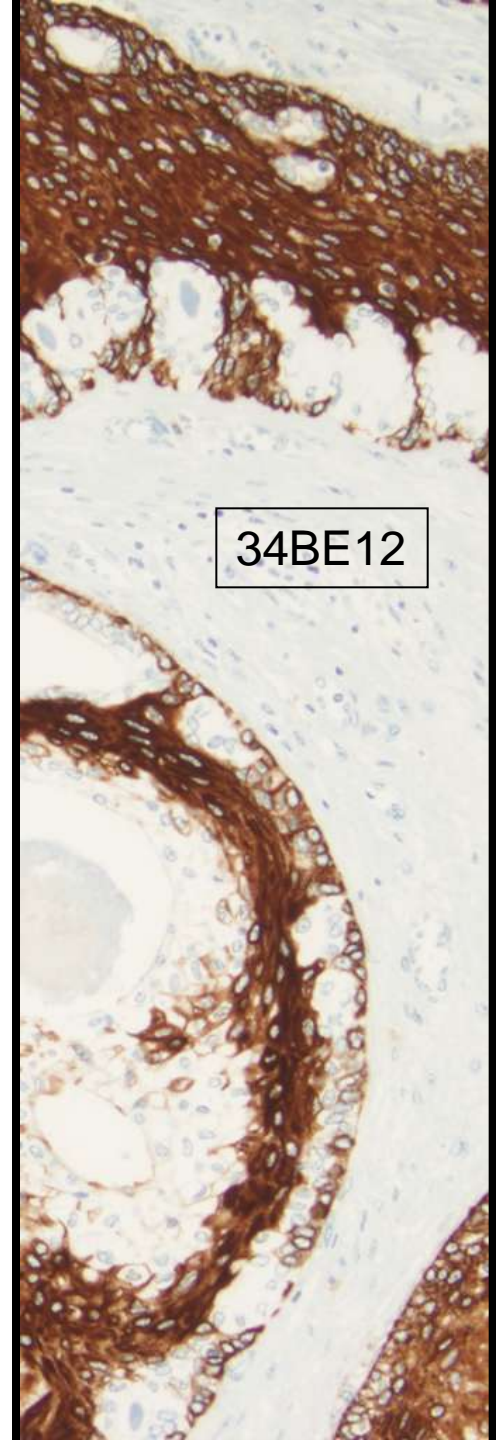
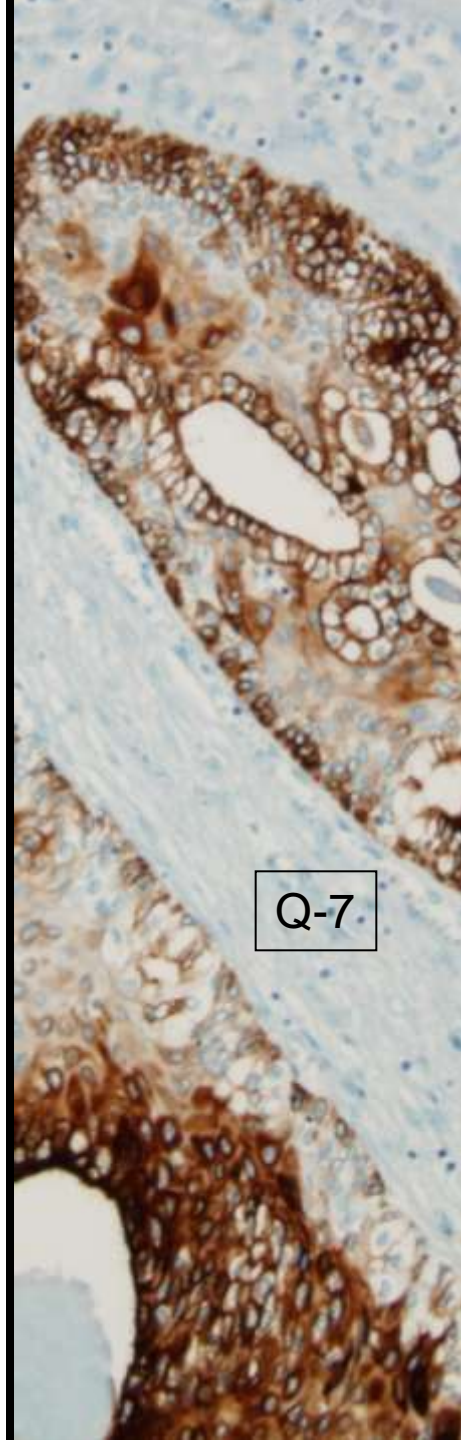
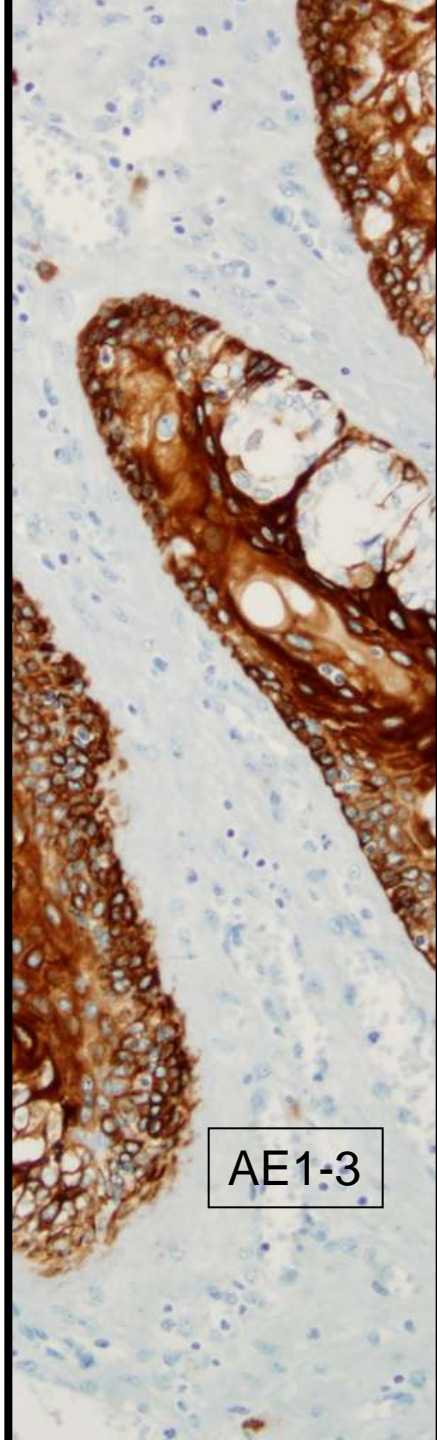
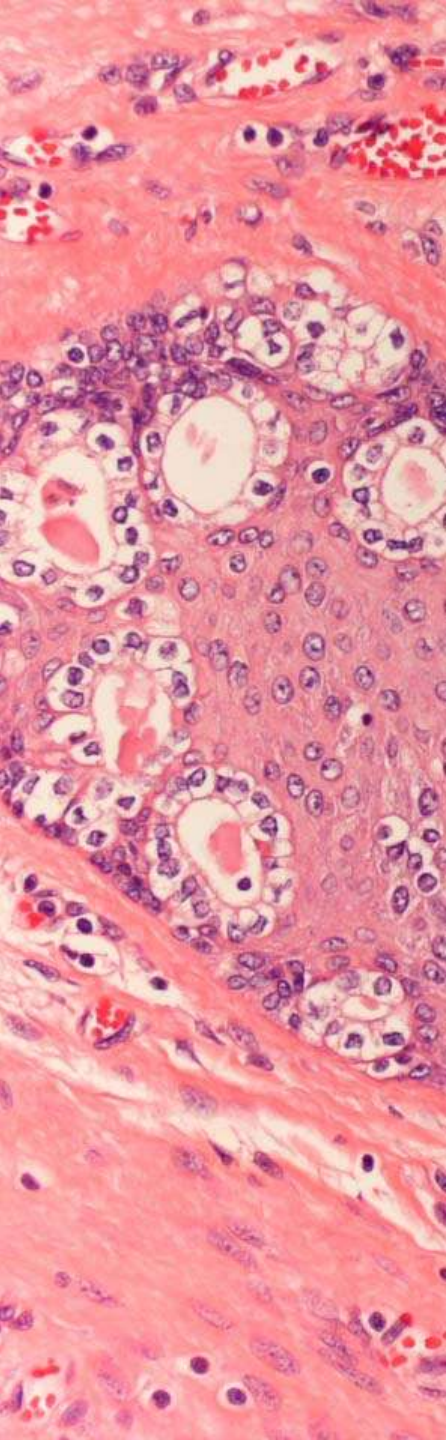
RESTOS PROSTATICOS: PSA+; PSAP +

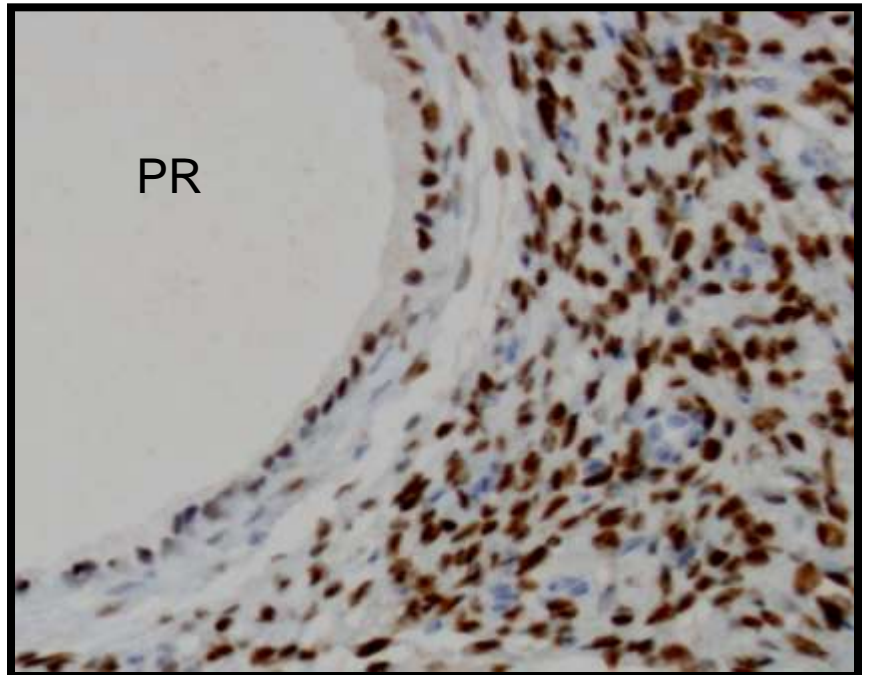
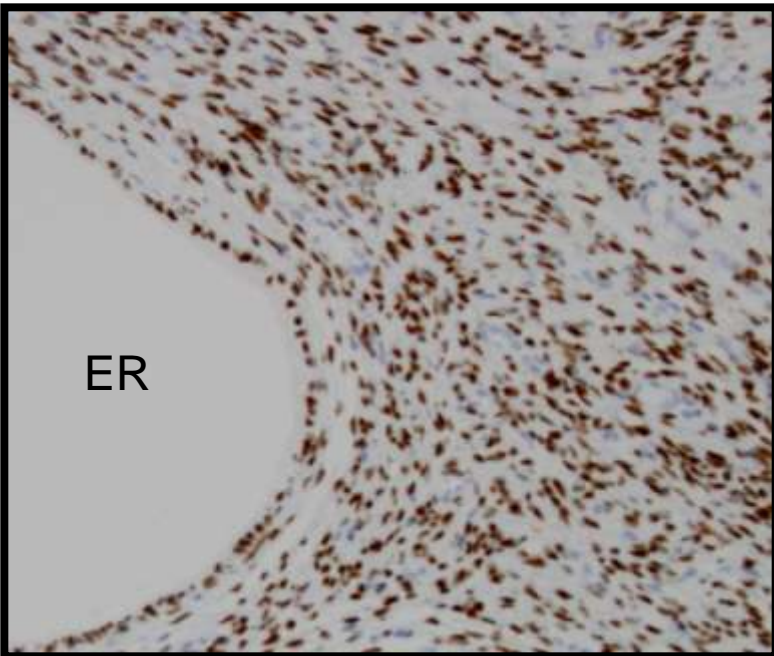
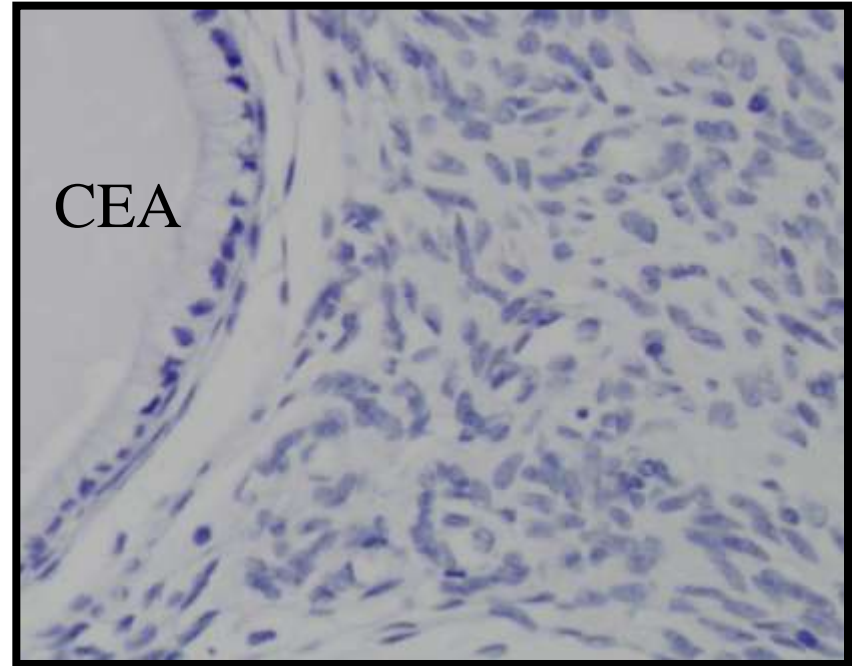
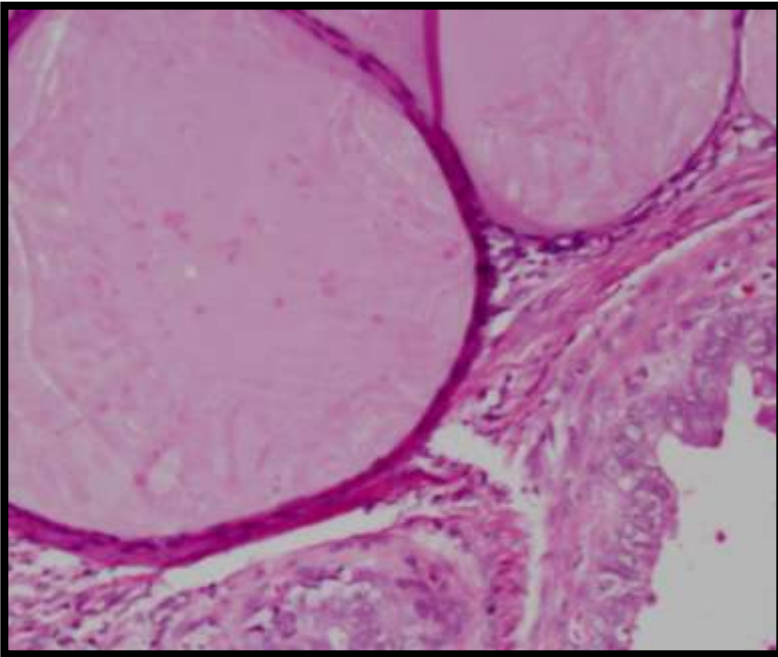
LESIONES BENIGNAS

- P53:
 - NEGATIVA en todas excepto en hiperplasia microglandular.
- CEA citoplasmático:
 - NEGATIVO en todas.









ATIPIA GLANDULAR

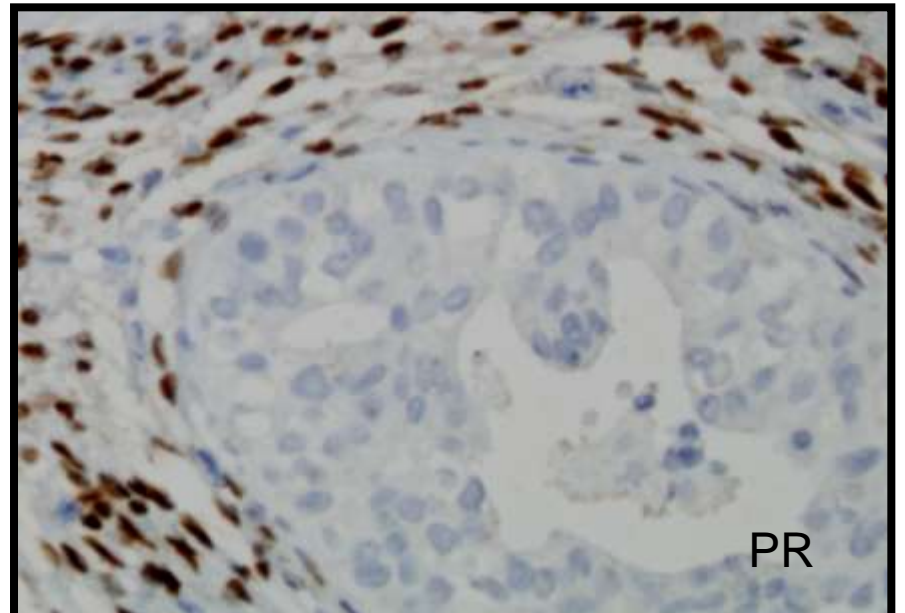
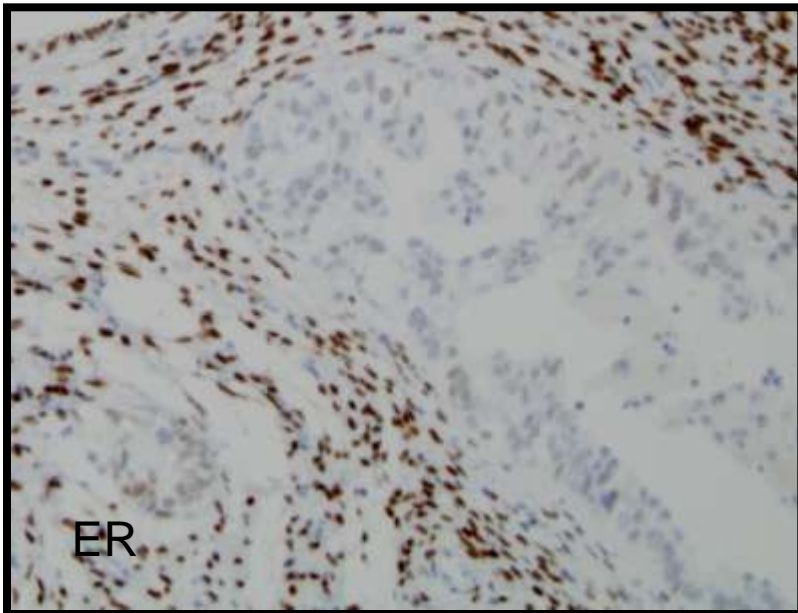
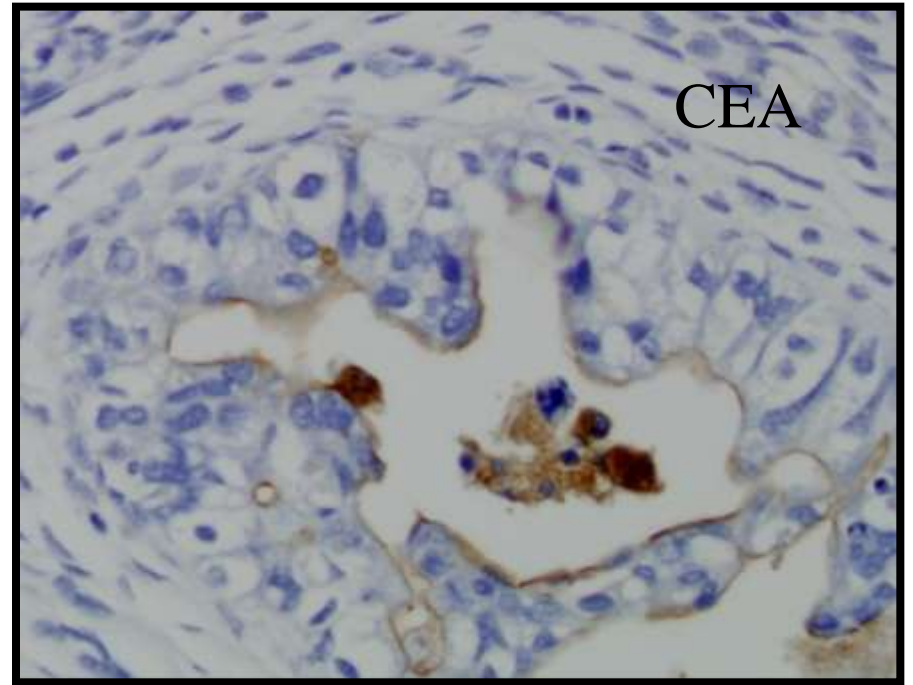
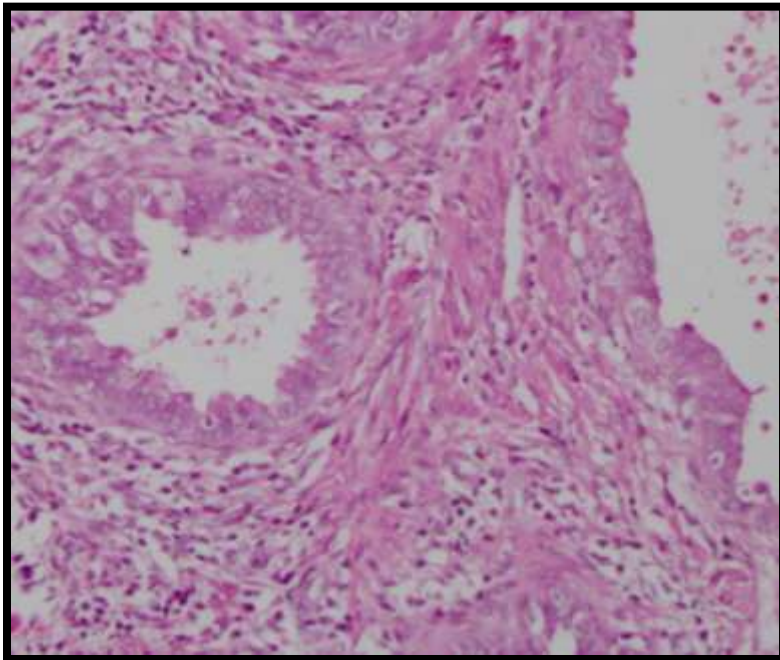
- CRITERIOS HISTOLOGICOS
 - Alteraciones morfológicas menores que las que definen el adenocarcinoma in situ.
 - Displasia glandular. No criterios bien definidos.

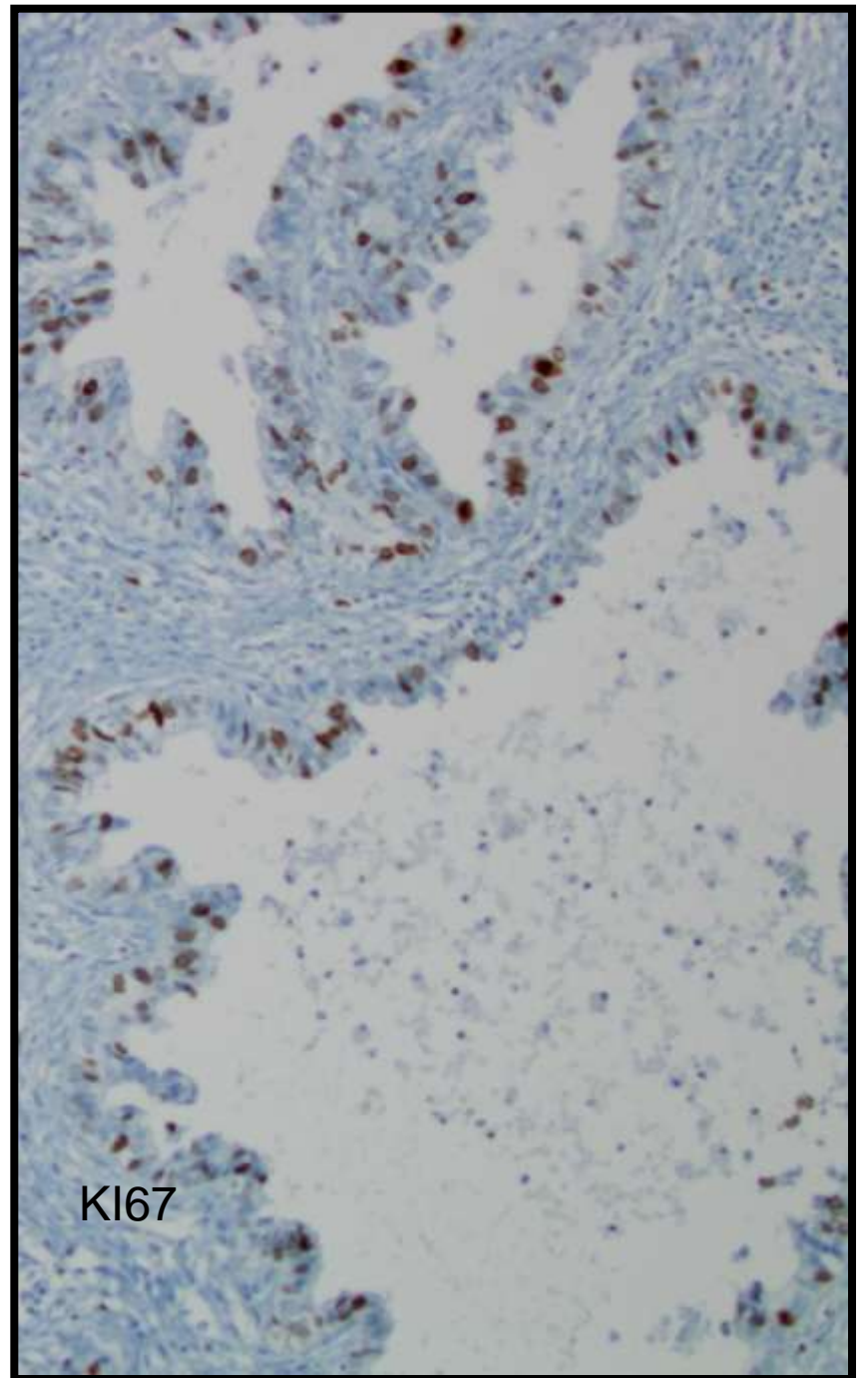
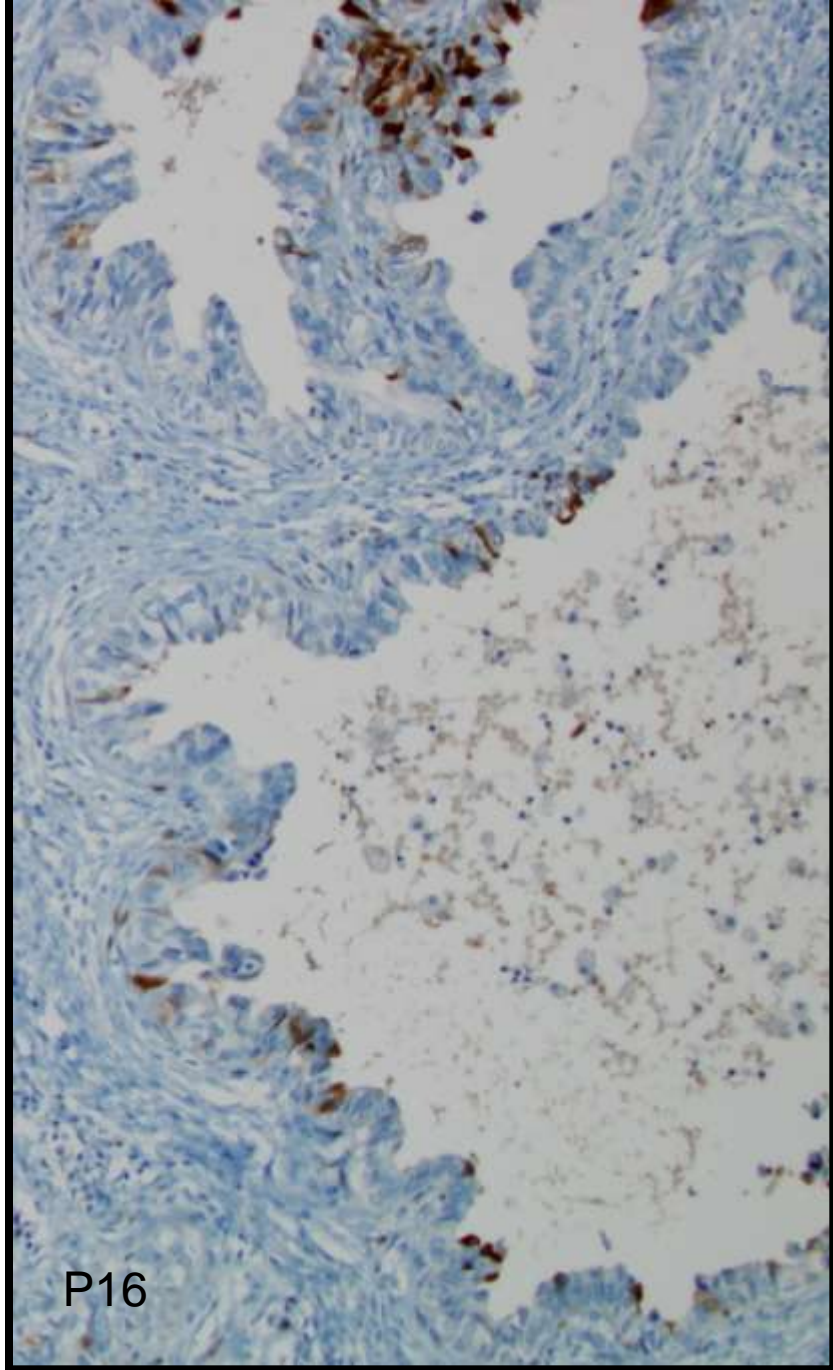
GRADO DE DISPLASIA

	KI67	CEA	EMA
DL	+	+	+
DM	++	++	+
DS	+++	+++	+

ATIPIA GLANDULAR

- Inmunoexpresión focal de
 - P16, PRb, Ki67, P53, ER, PR, CD1, CEA.
- Valor de la determinación de HPV??
- Es posible diferenciar atipia reactiva de pre-neoplásica?
- Es equivalente la inmunoreactividad para p16 que la determinación de HPV?

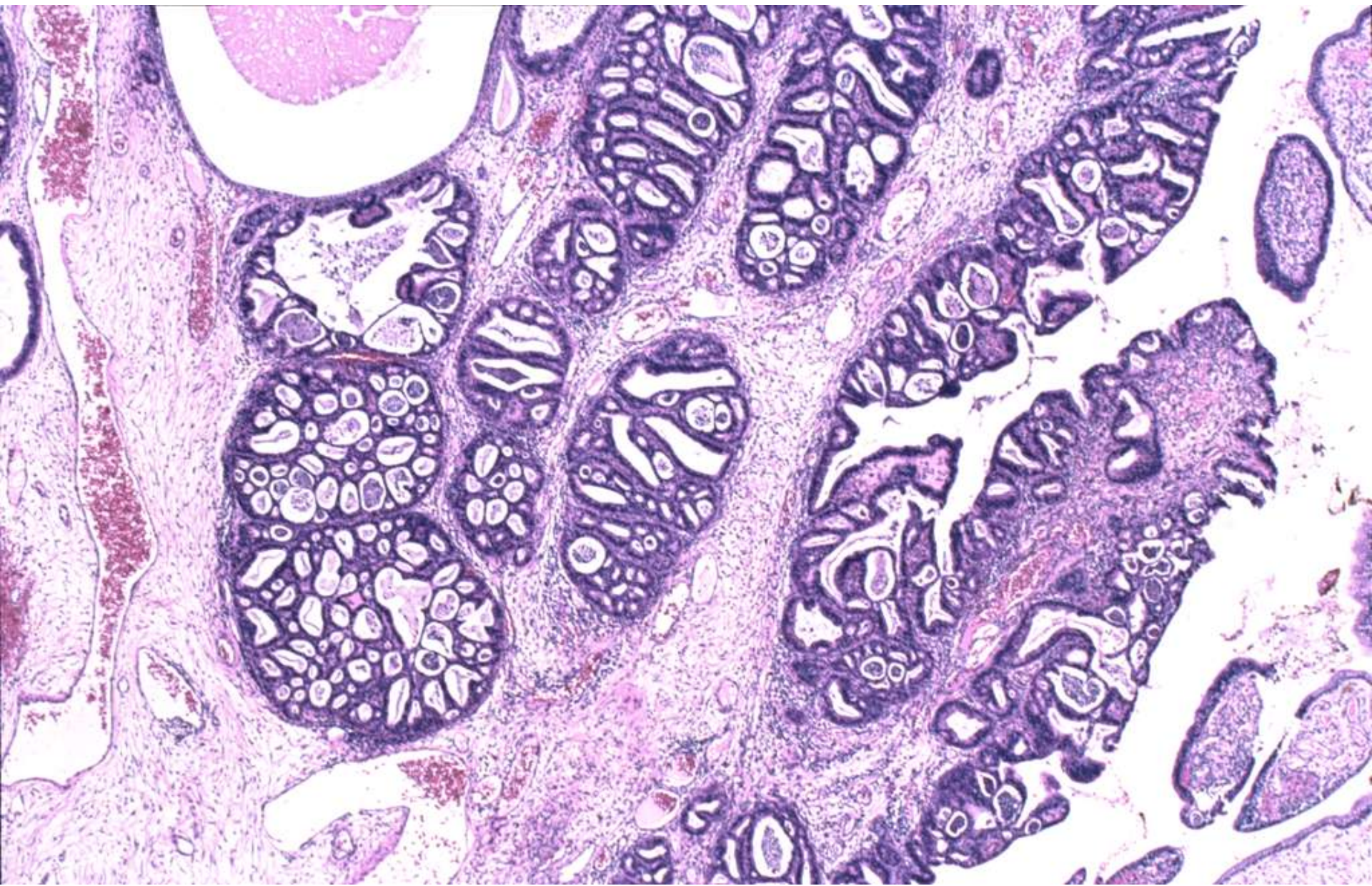




ADENOCARCINOMA IN SITU

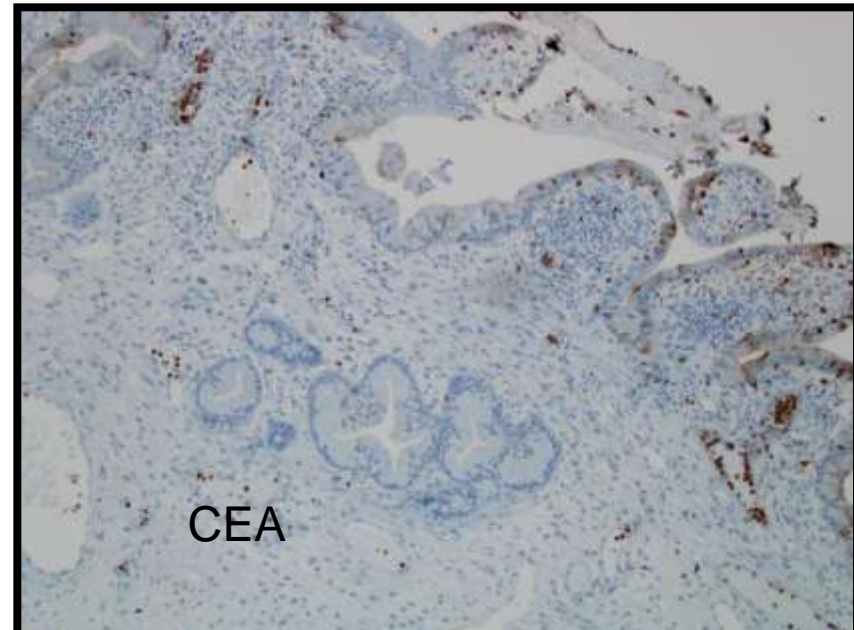
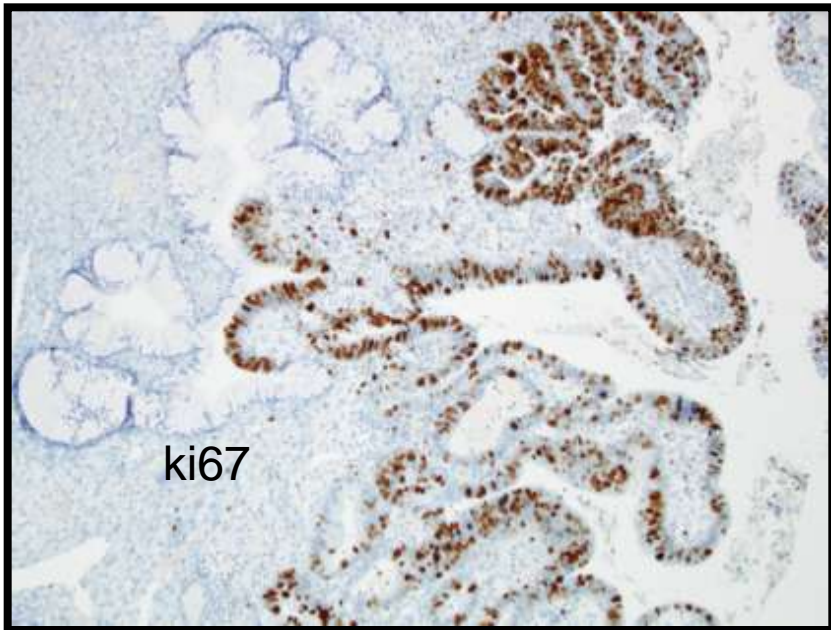
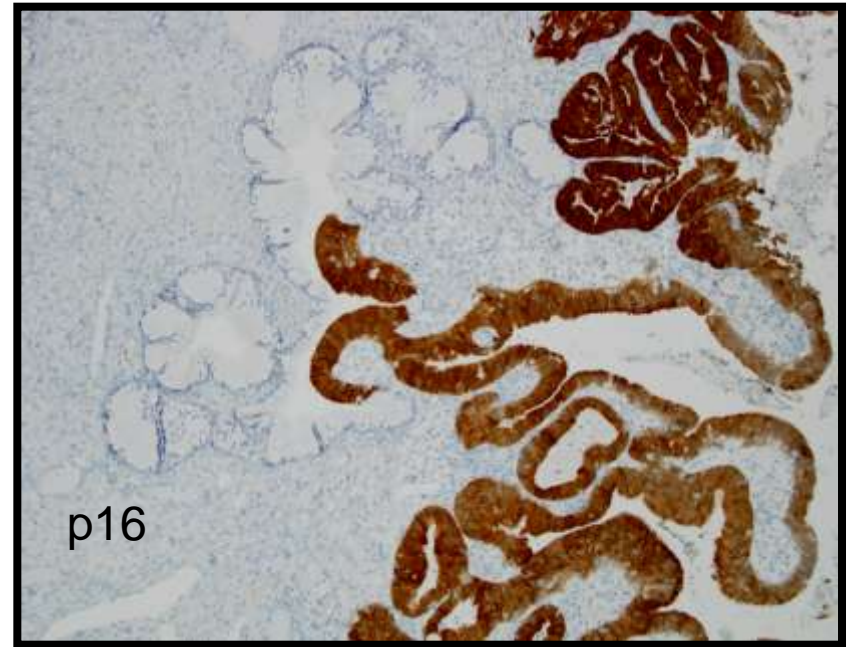
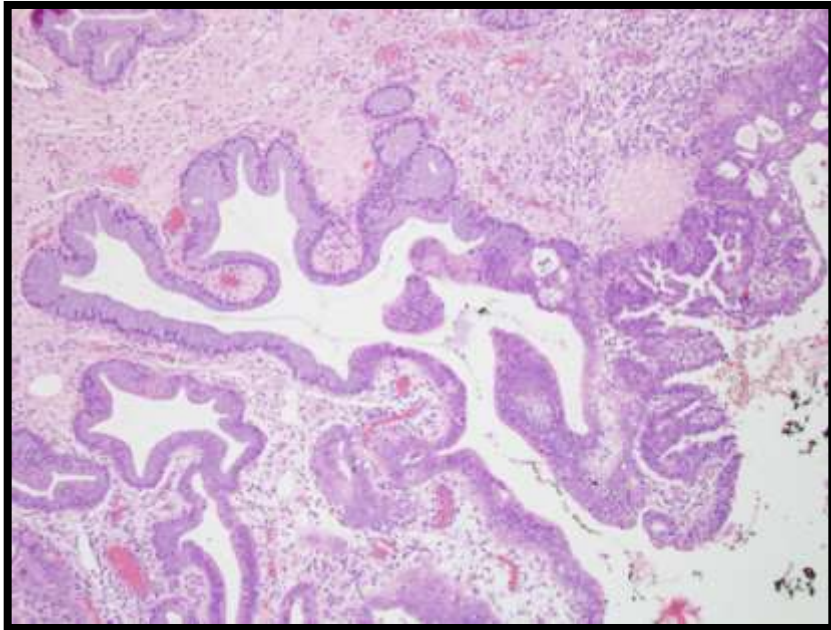
- **CRITERIOS HISTOLOGICOS**

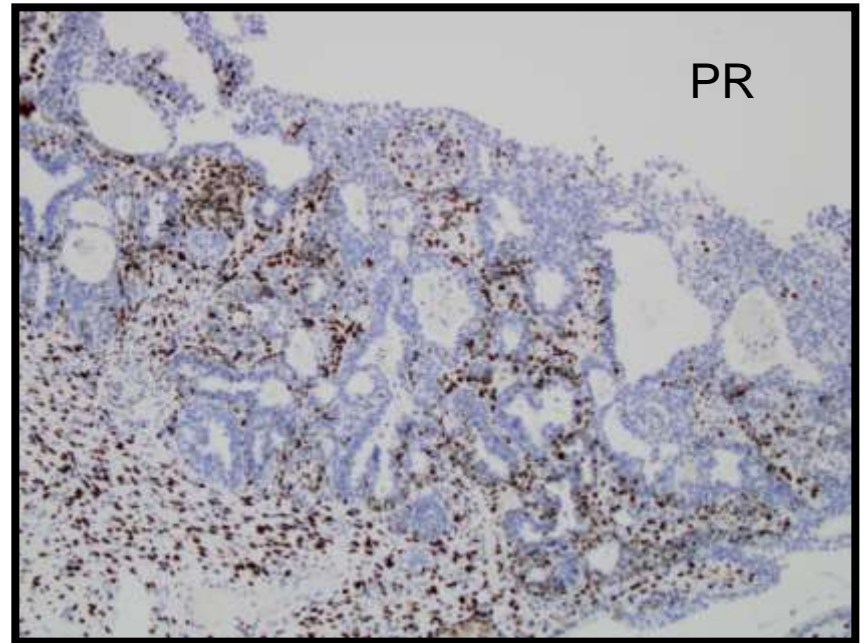
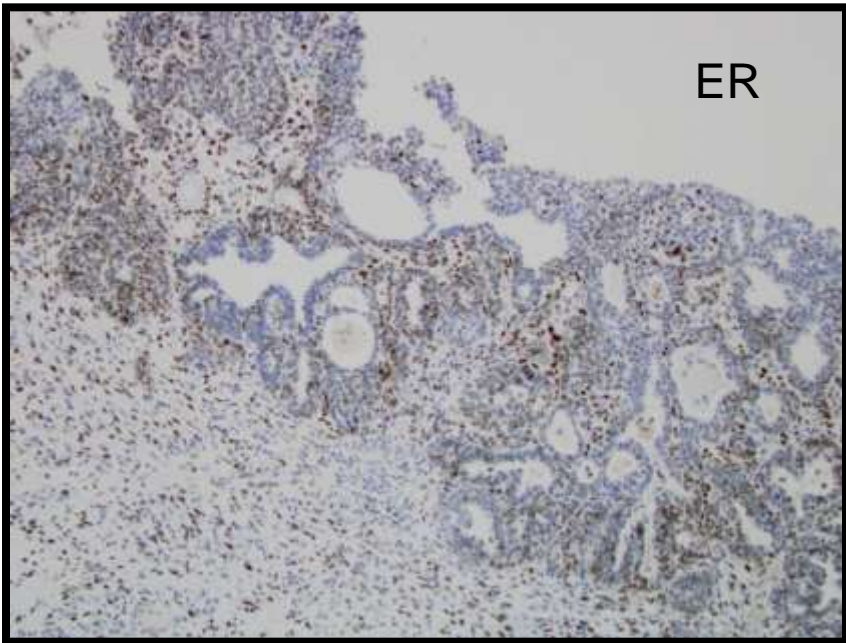
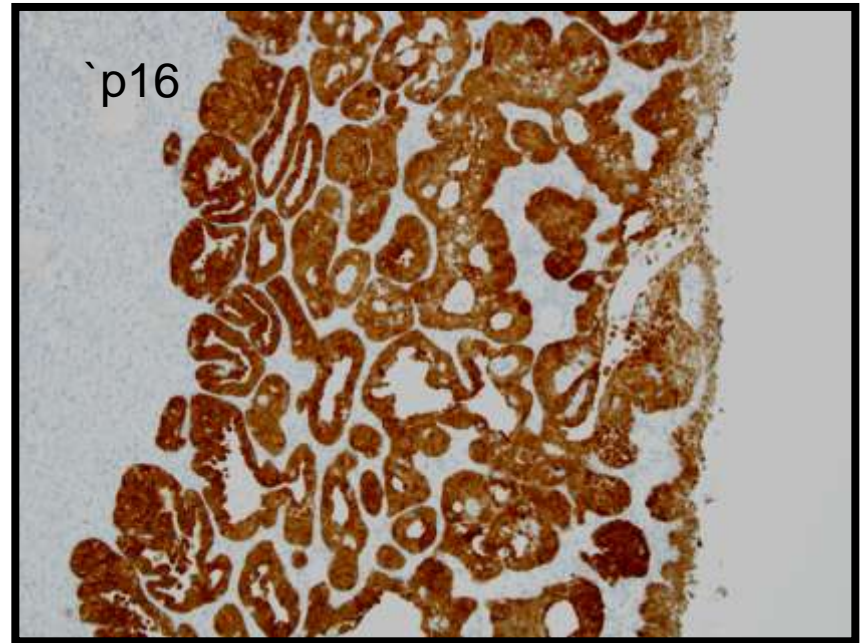
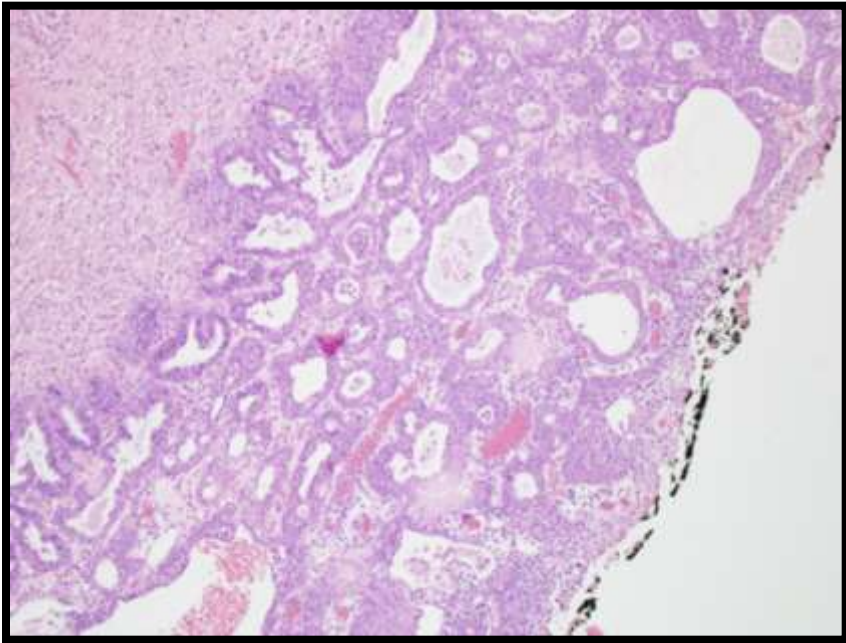
- Preservación de la arquitectura normal.
- Papilas intraglandulares
- Patrón cribiforme
- Amontonamiento nuclear (Crowding)
- Pseudoestratificación
- Aumento de la razón N/C
- núcleos irregulares. Cromatina tosca
- Mitosis. Cuerpos apoptóticos
- Citoplasma variable



ADENOCARCINOMA IN SITU

- Inmunoractividad difusa
 - P16 (En atipia es focal); Ki67 (Mayor que en atipia), CEA.
- Inmunoreactividad focal
 - PRb, P53, PR ER (difusa en ADK), MUC6, MUC2, p27.
- Ausencia de inmunoreactividad
 - CD1 (Es positiva en atipia)



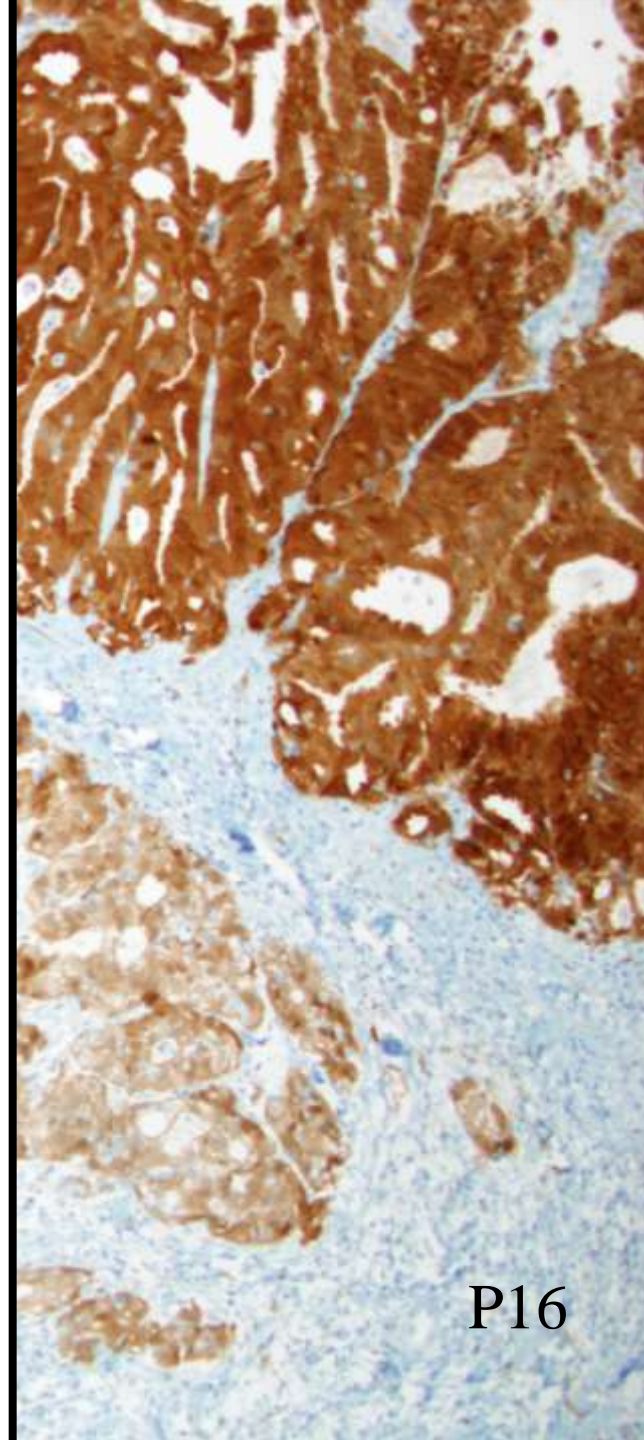
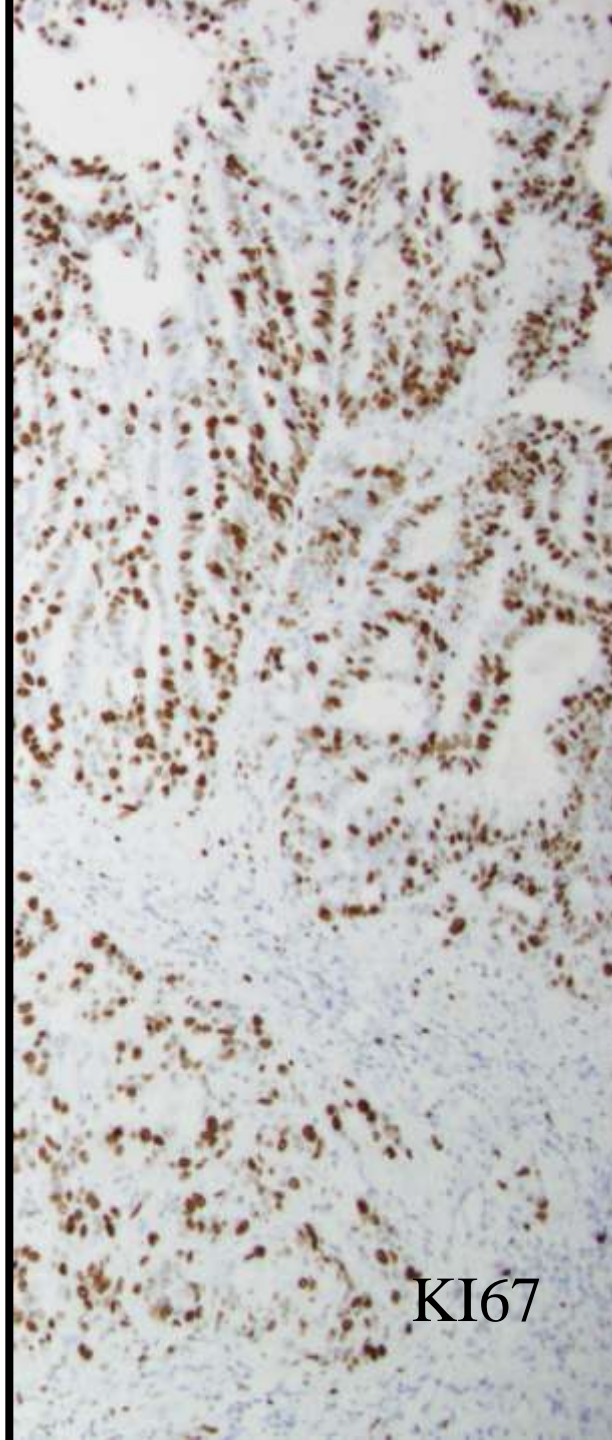
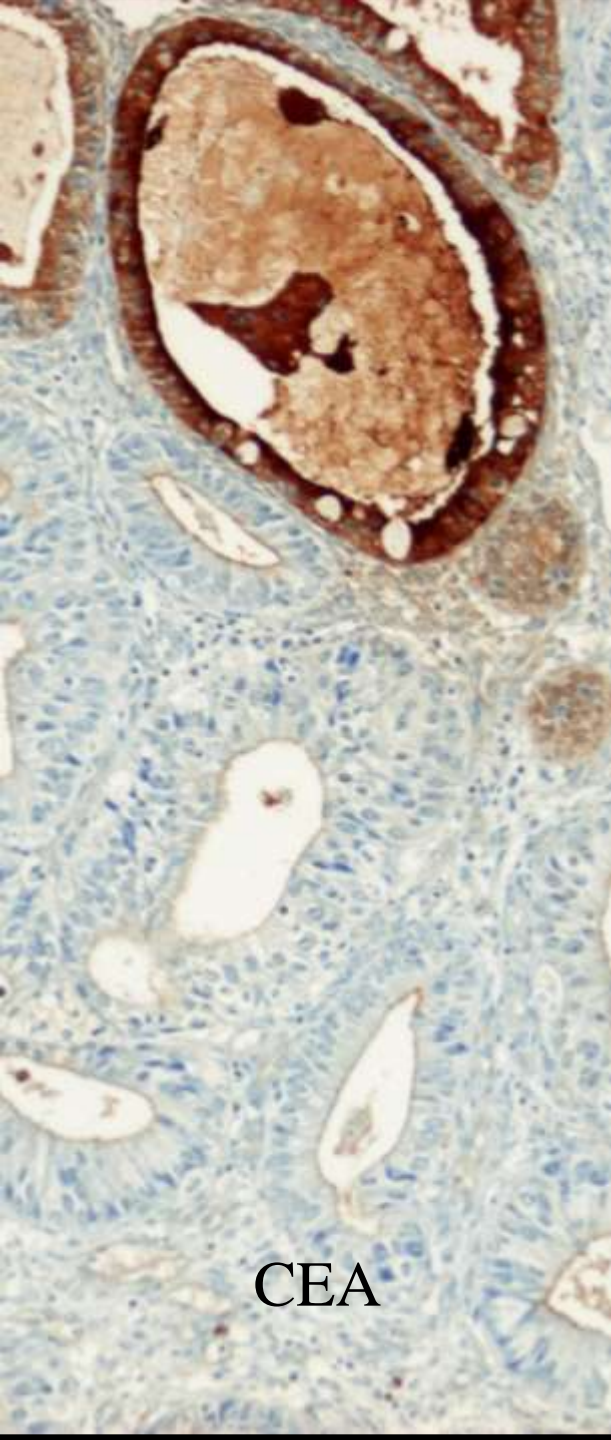


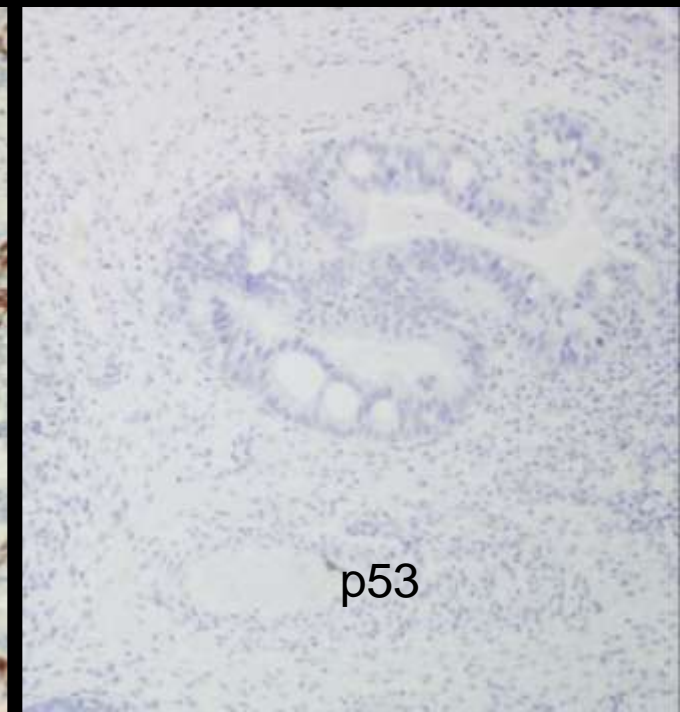
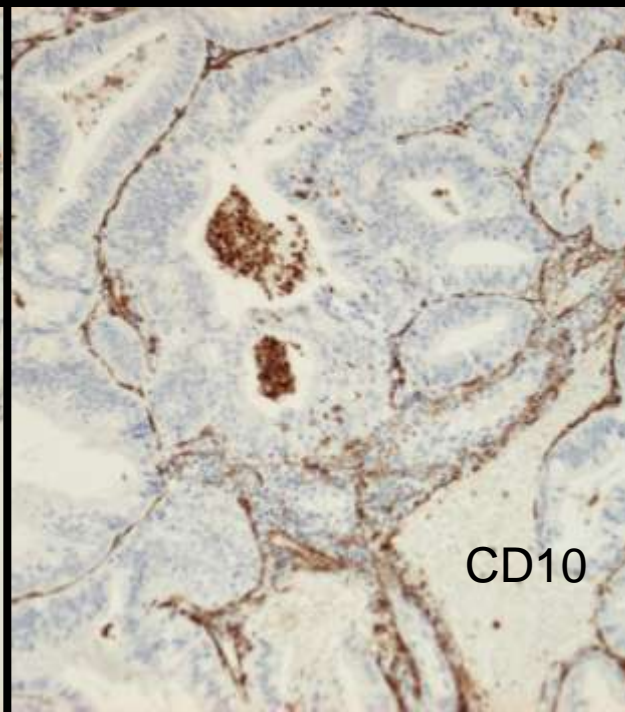
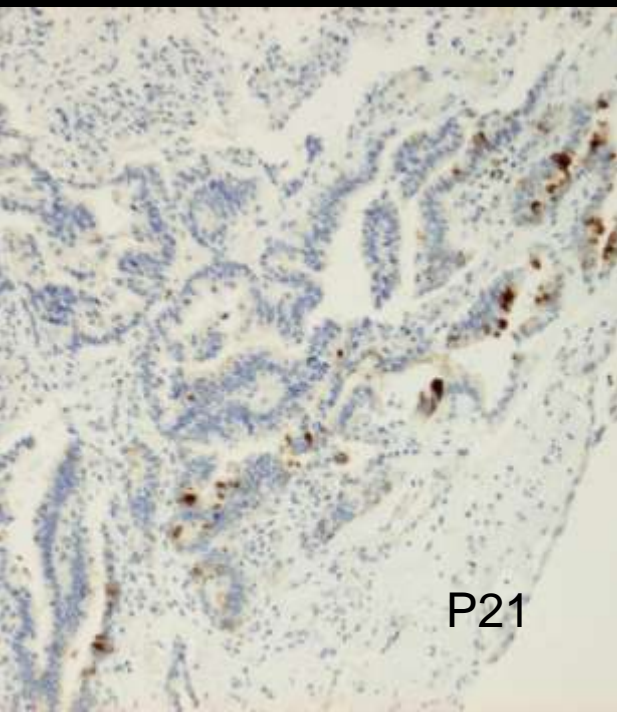
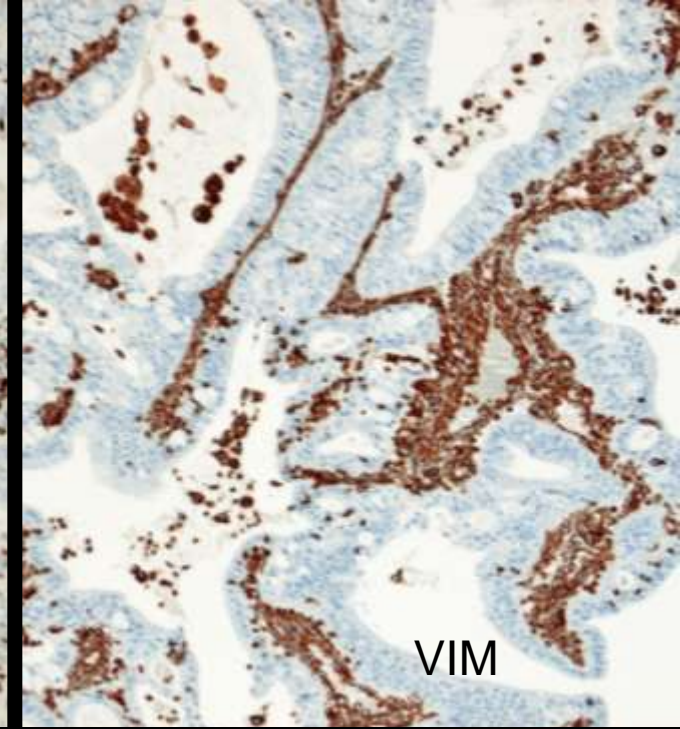
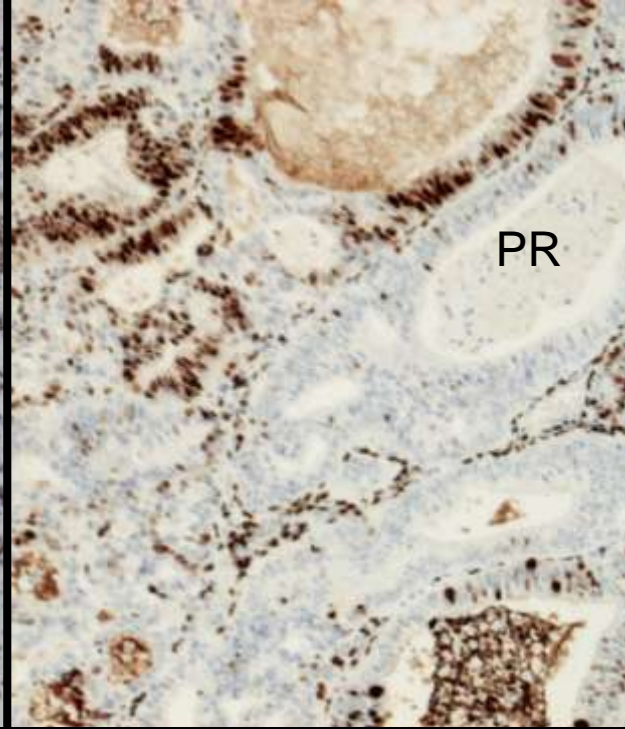
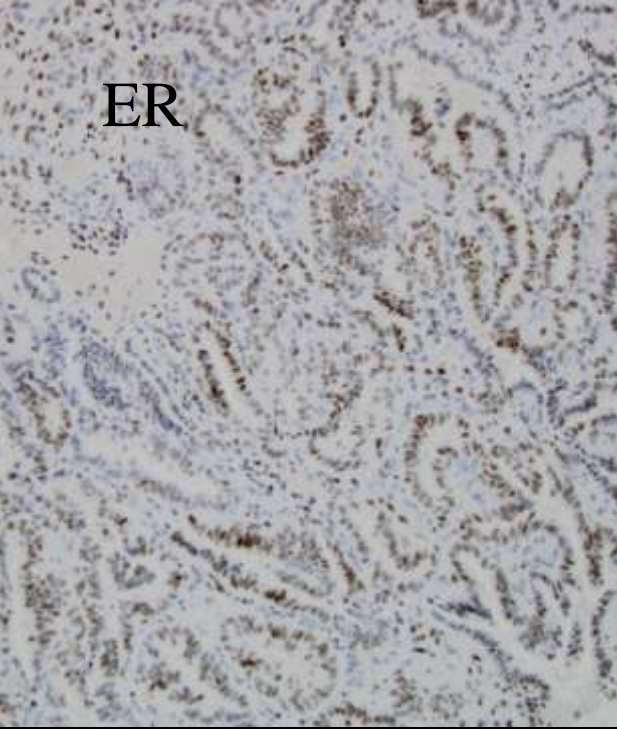
ADENOCARCINOMA DE INVASION TEMPRANA

- CRITERIOS HISTOLOGICOS
 - Invasión del estroma subyacente: Menor de 5 mm en profundidad desde la base de las criptas normales
 - Invasión a célula suelta o pequeños grupos
 - Desmoplasia
 - Criterios arquitecturales: Pequeñas glándulas de patrón confluyente y arquitectura compleja; patrón de crecimiento cribiforme; crecimiento infiltrativo irregular

ADENOCARCINOMA

- Inmunoreactividad difusa
 - P16, CEA, B-Cat, p27, KI67
- Inmunoreactividad focal
 - RE, RP VIM, PRB, p21, cd10, MUC6, MUC2
- Ausencia de inmunoreactividad
 - CD1, E-Cad, p53





HPV EN ADENOCARCINOMA ENDOCERVICAL

- MUCINOSO 90%
- ADENOESCAMOSO 100%
- CELULAS CLARAS: NEGATIVO
- SEROSO: NEGATIVO
- MESONEFRICO: NEGATIVO

HPV EN ADENOCARCINOMA ENDOCERVICAL

- HPV NEGATIVO
 - MINIMA DESVIACION
 - GASTRICO
 - INTESTINAL

P16 EN ADENOCARCINOMA

• USUAL	42/43	HPV+
• ADENOESCAMOSO		
• MIN DESV	2/4	
• GASTRIC	2/3	
• INTESTINAL	0/3	
• MESONEFRICO	0/3	HPV-
• C. CLARAS	0/3	
• SEROSO	2/2	

TIPOS DE ADENOCARCINOMA

	CEA	MUC6	MUC2	CD10
ENDOCERVICAL	+	23%	14%	+
DESV.MIN	+	65%	25%	¿
INTESTINAL	+	69%	85%	¿
ANILLO SELLO	¿	¿	¿	¿
VILLOGLANDULAR	¿	¿	¿	¿

TIPOS DE ADENOCARCINOMA

	CEA	MUC6	MUC2	CD10
ENDOCERVICAL	+	23%	14%	+
DESV.MIN	+	65%	25%	¿
INTESTINAL	+	69%	85%	¿
ANILLO SELLO	¿	¿	¿	¿
VILLOGLANDULAR	¿	¿	¿	¿

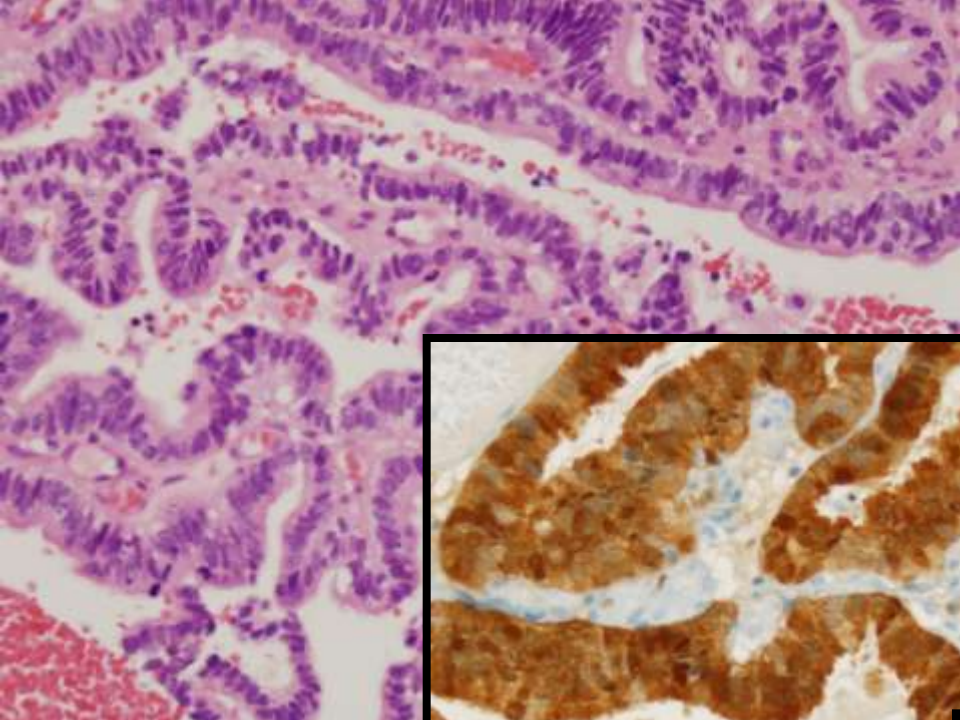
HIK1083 positivo en DESVIACION MINIMA.

TIPOS DE ADENOCARCINOMA

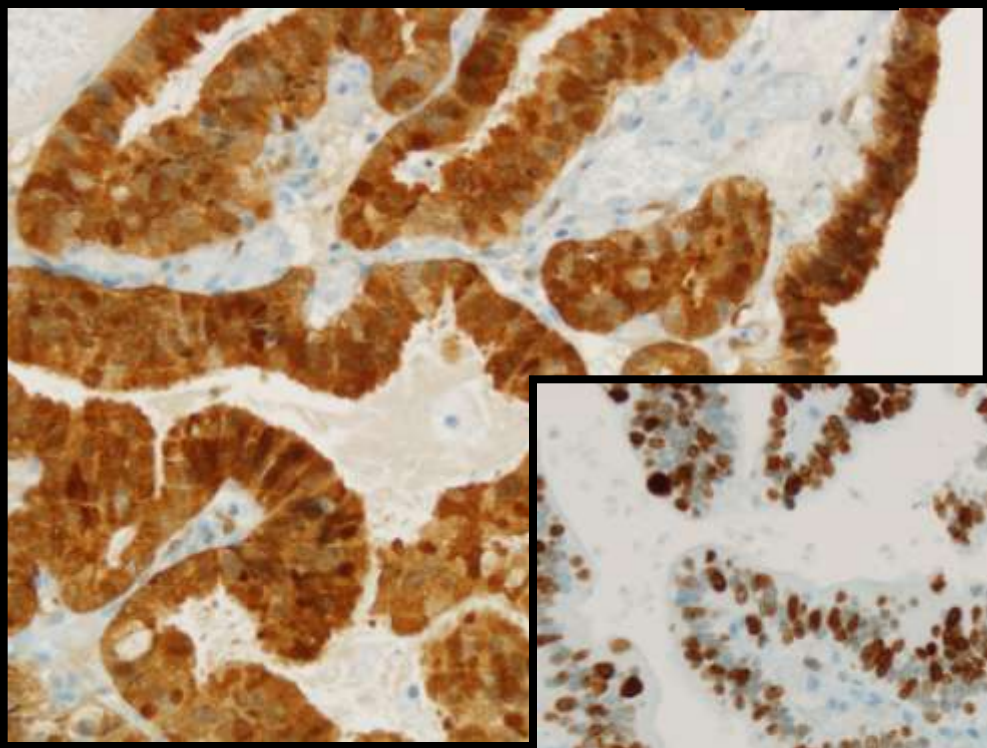
	P16	P21	P27	HPV	ER	PR	VIM
ENDOCERVICAL	+	-	-	+	-	¿	-
DESV. MIN	-	¿	¿	-	+	¿	-
INTESTINAL	+	-	+	¿	¿	¿	¿
A.SELLO	+	¿	¿	¿	¿	¿	¿
VILLOGLANDULAR	+	¿	¿	¿	¿	¿	¿

TIPOS DE ADENOCARCINOMA

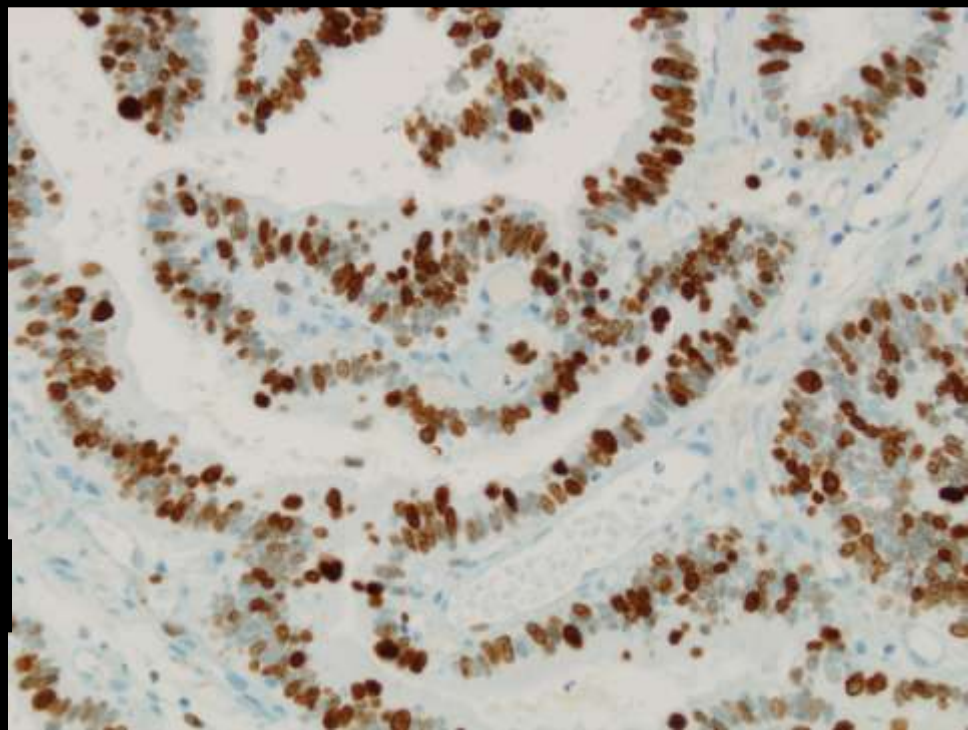
	P16	P21	P27	HPV	ER	PR	VIM
ENDOCERVICAL	+	-	-	+	-	¿	-
DESV. MIN	-	¿	¿	-	+	¿	-
INTESTINAL	+	-	+	¿	¿	¿	¿
A.SELLO	+	¿	¿	¿	¿	¿	¿
VILLOGLANDULAR	+	¿	¿	¿	¿	¿	¿



P16



KI67



ADENOCARCINOMAS

- Mucinoso
- Desviación mínima
- Intestinal
- Anillo de sello
- Villoglandular



CEA

CD10

P16

ER

VIM

TIPOS DE ADENOCARCINOMA

	CEA	MUC6	MUC2	CD10
ENDOCERVICAL	+	21%	14%	+
ENDOMETRIOIDE	-	-	-	+
C.CLARAS	?	-	-	-
SEROSO	?	-	-	?

TIPOS DE ADENOCARCINOMA

	CEA	MUC6	MUC2	CD10
ENDOCERVICAL	+	21%	14%	+
ENDOMETRIOIDE	-	-	-	+
C.CLARAS	?	-	-	-
SEROSO	?	-	-	?

TIPOS DE ADENOCARCINOMAS

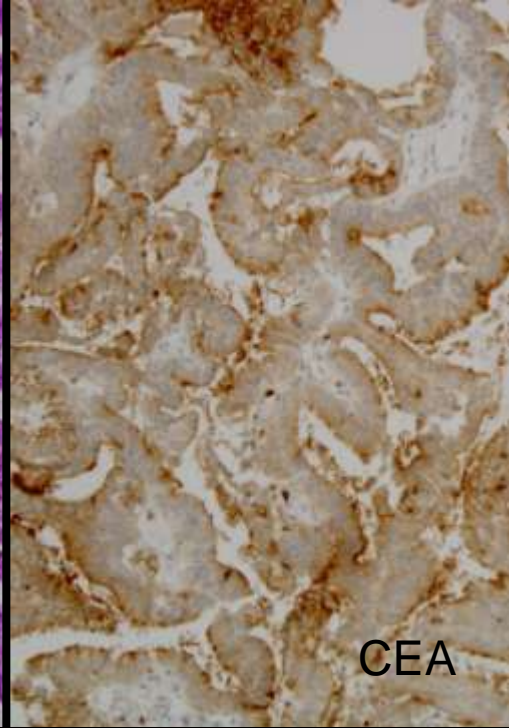
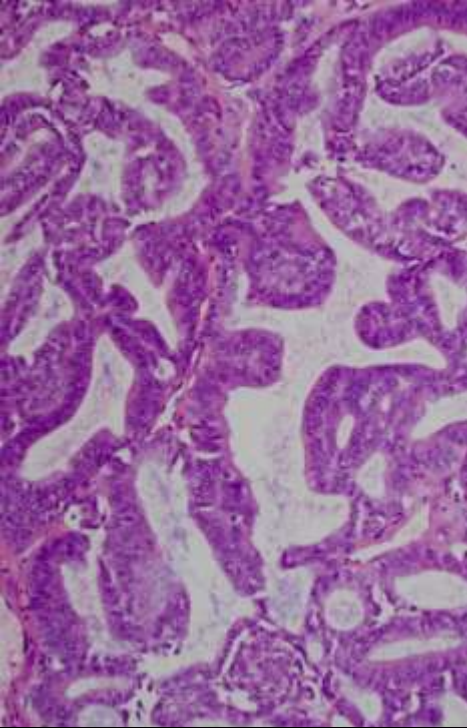
	P16	HPV	P21	P27	ER	PR	VIM
Endocervical	+	+	-	-	-	-	-
Endometrioides	+	+	-	+	+	+	+
C.claras	+	-	-	+	+	+	+
Seroso	+	-	+	+	-	-	-

TIPOS DE ADENOCARCINOMAS

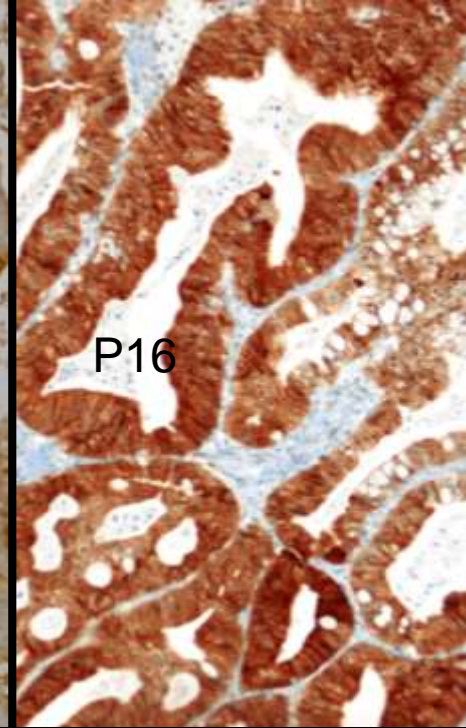
	P16	HPV	P21	P27	ER	PR	VIM
Endocervical	+	+	-	-	-	+	-
Endometrioide	+	+	-	+	+	+	+
C.claras	-	-	-	+	+	+	+
Seroso	+	-	+	+	-	-	-

SEROSO VERSUS NO SEROSO

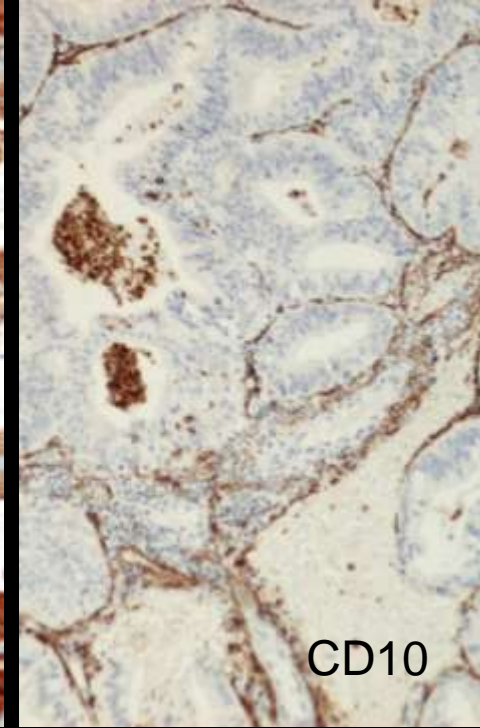
	SEROSO	NO SEROSO
P53	++/+++	-/+
BCL2	ND	ND
KI67	ND	ND
CEA	-/+	++/+++
CD10	ND	ND



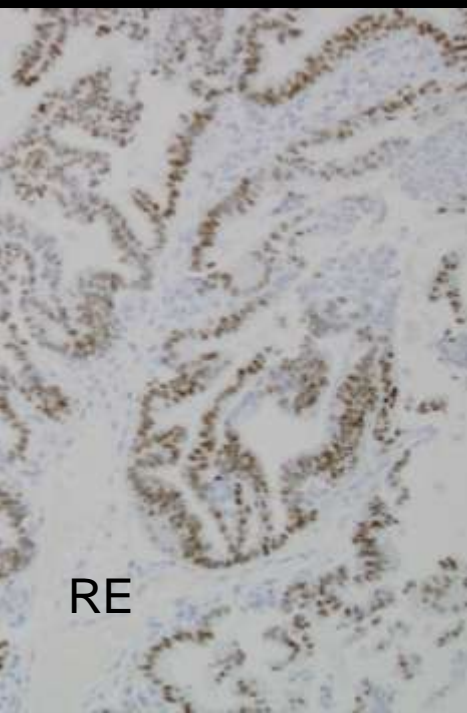
CEA



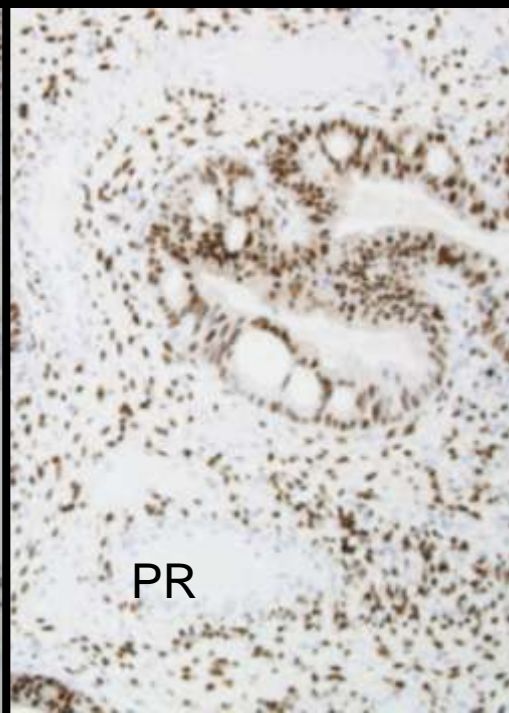
P16



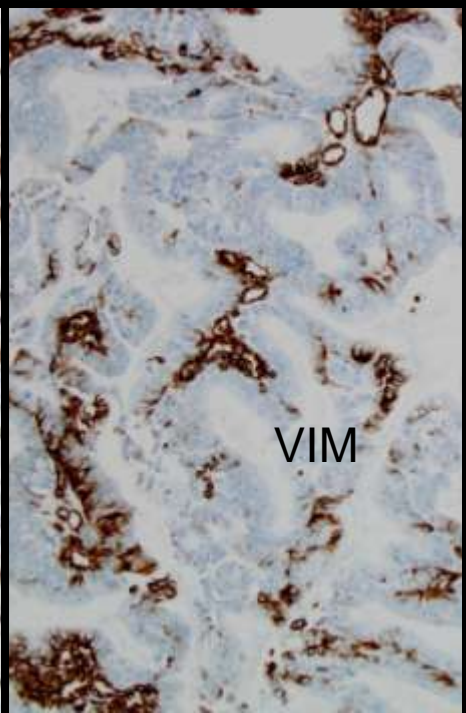
CD10



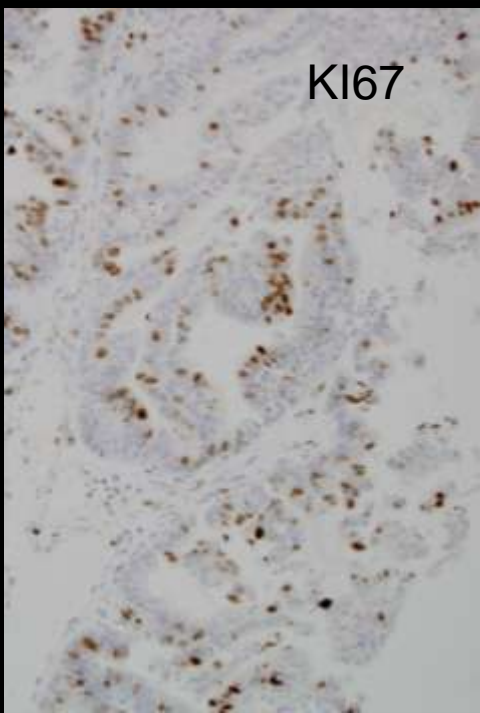
RE



PR



VIM



KI67

ADENOCARCINOMAS (II)

- MUCINOSO
- ENDOMETRIOIDE
- CELULAS CLARAS
- SEROSO



CEA
CD10
ER
PR
VIM
P16

TIPOS DE ADENOCARCINOMA

	CEA	MUC6	MUC2	CD10	OTROS
MESONEFRICO	-	¿	¿	+	Q8+,Q18+, EMA+,CALR+
ADENOIDE QUISTICO	+	¿	¿	¿	Q8+,Q18+, EMA-
ADENOIDE BASAL	¿	+	-	¿	P53+
ADENOESCAMOSO	¿	+	+	-	¿
MIXTO	¿	-	-	+	¿
INDIFERENCIADO	¿	¿	¿	¿	¿

TIPOS DE ADENOCARCINOMA

	P16	HPV	P21	P27	ER	PR	VIM
MESONEFRICO	¿	-	¿	¿	¿	¿	¿
ADENOIDE QUISTICO	¿	+	¿	¿	¿	¿	¿
ADENOIDE BASAL	+	+	¿	¿	-	-	-
ADENOESCAMOSO	+	+	-	-	¿	¿	¿
MIXTO	+	¿	-	+	¿	¿	¿
INDIFERENCIADO	¿	¿	+	+	¿	¿	¿

AZUL ROJO VERDE
ROJO AMARILLO
NEGRO AZUL VERDE
AMARILLO ROJO
VERDE AZUL

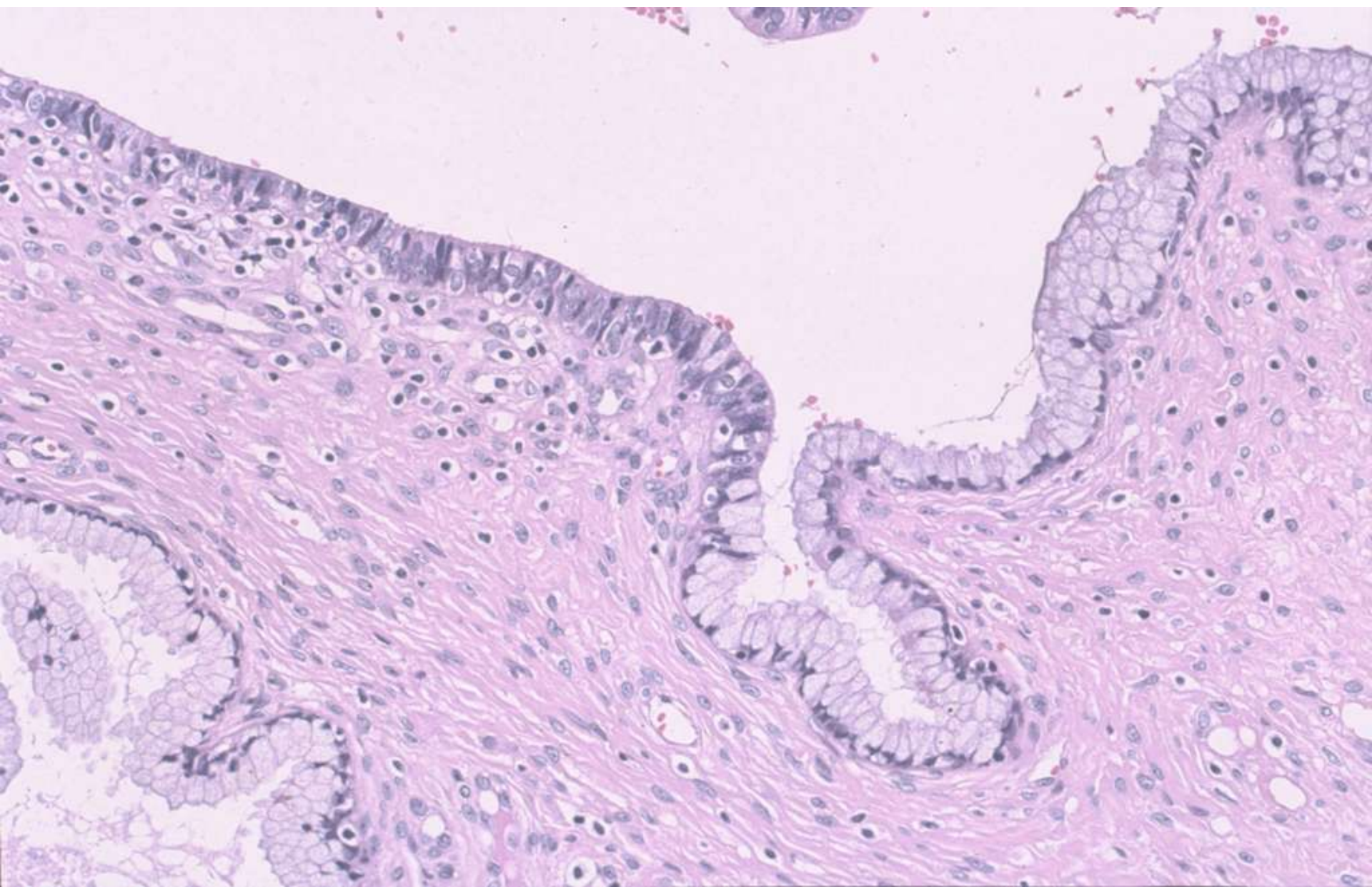
PROBLEMAS

- Adenocarcinoma in situ
- Adenocarcinoma endometrioides
- Adenocarcinoma mucinoso

- Adenocarcinoma de mínima desviación
- Adenocarcinoma mesonefrico

ADENOCARCINOMA IN SITU DIAGNOSTICO DIFERENCIAL

- **ATIPIA**
- ARIAS STELLA
- METAPLASIA TUBARICA
- CAUTERIZACION
- **AFECTACION SECUNDARIA POR HSIL**
- ADK CON INFILTRACION TEMPRANA

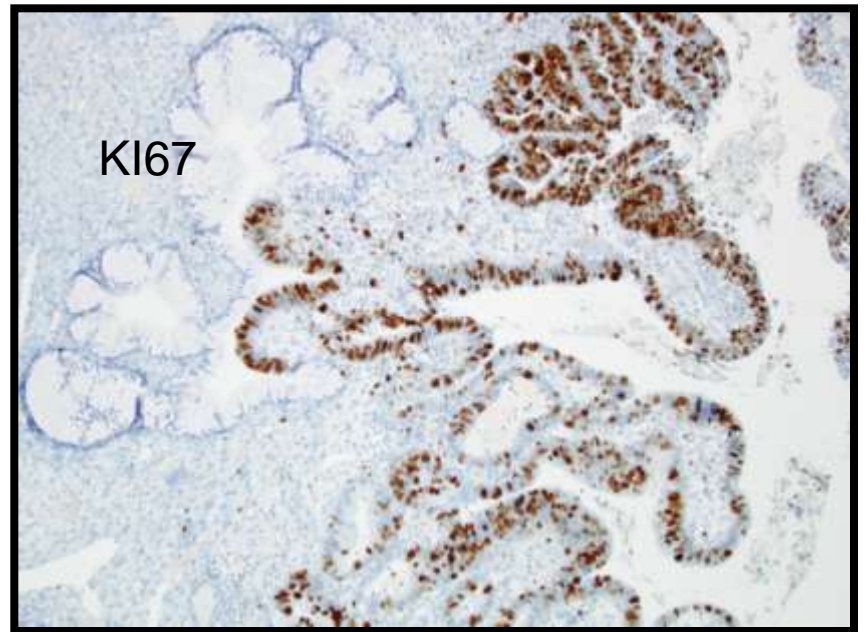
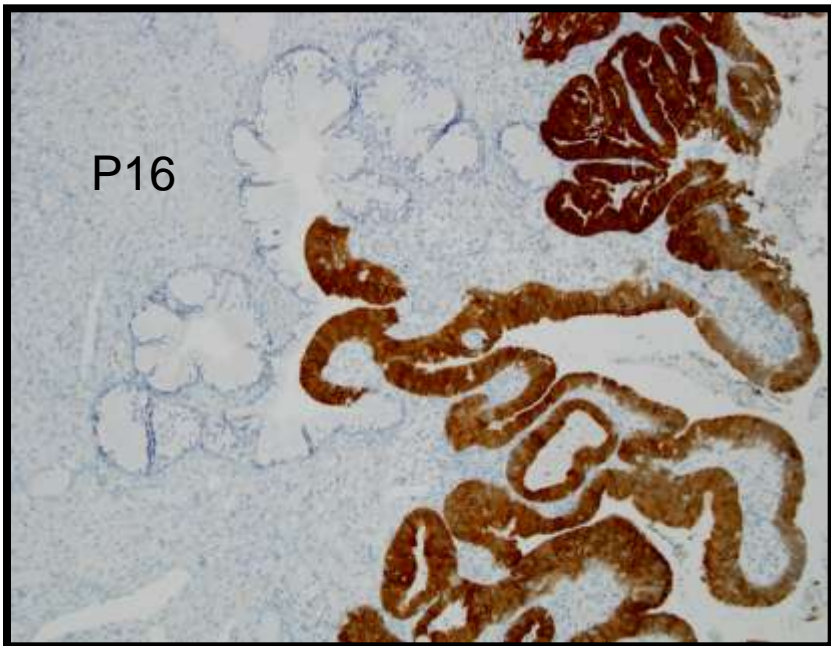
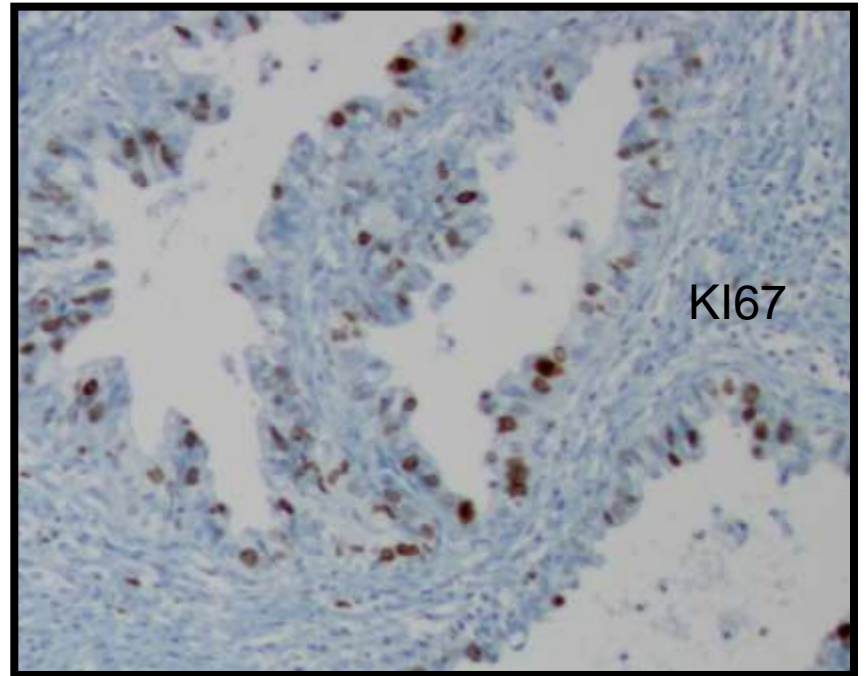
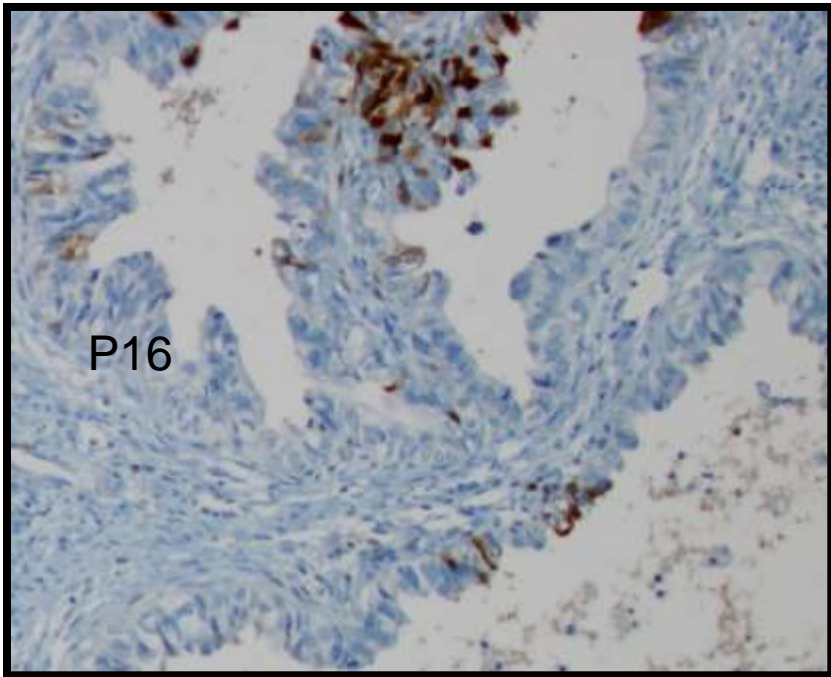


ATIPIA versus AIS

	P16	KI67	CEA	P53	PRB	PR	ER	CD1
ATIPIA	F	F	F	F	F	F	F	F
AIS	D	D	D	F	F	F	F	-

ATIPIA versus AIS

	P16	KI67	CEA	P53	PRB	PR	ER	CD1
ATIPIA	F	F	F	F	F	F	F	F
AIS	D	D	D	F	F	F	F	-

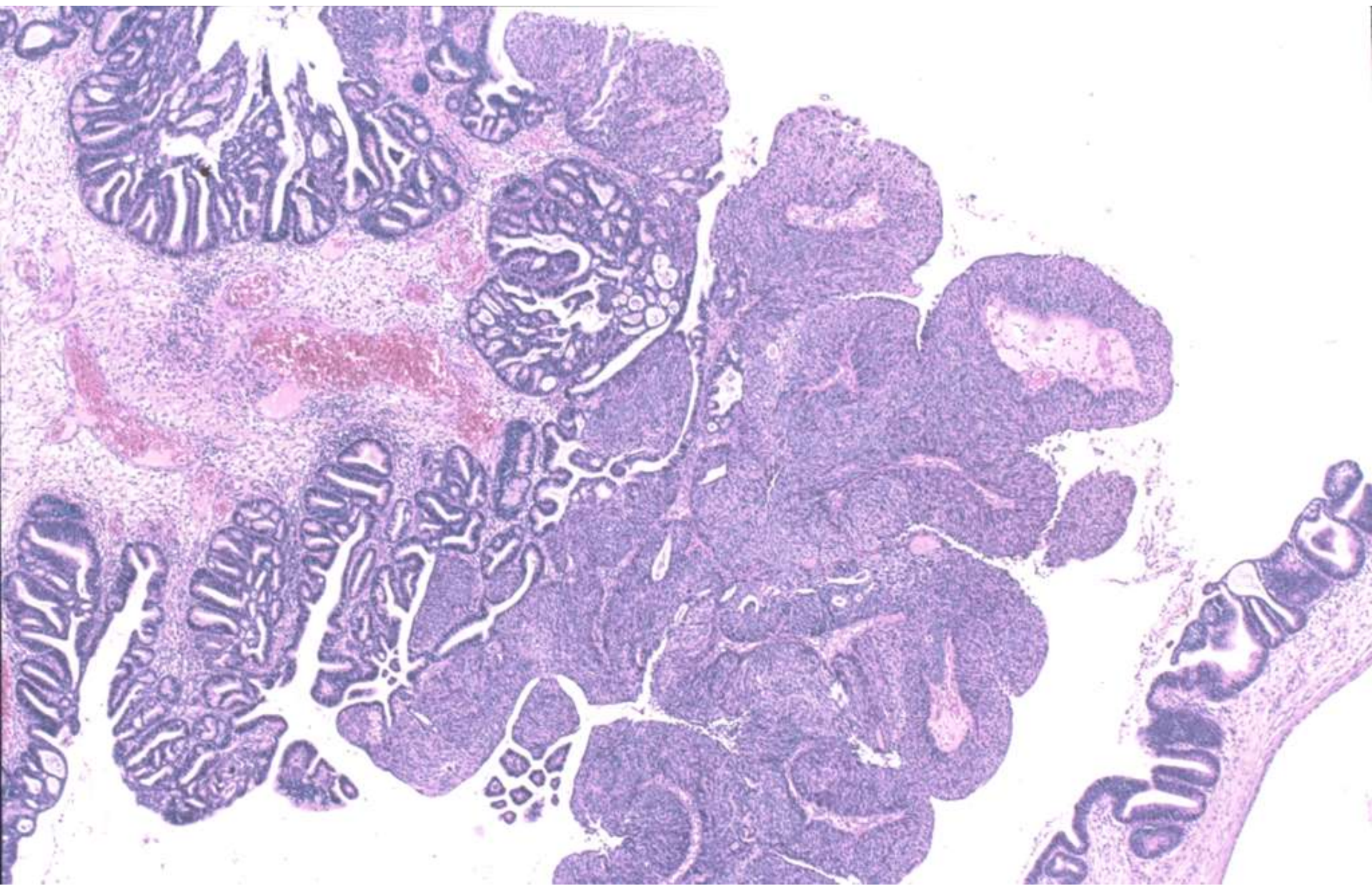


AIS

- !!!! Ki67 puede ser alto en Hiperplasia microglandular, metaplasia tubuloendometrioides y endometriosis pero p16 NEGATIVO.
- !!!! metaplasia tubuloendometrioides y endometriosis pueden ser p16 POSITIVAS.
- !!!! CEA positivo en los AIS, pero metaplasia escamosa y endometriosis pueden ser CEA+

AIS VERSUS SIMILARES

	AIS	RESTO
KI67	>30%	<10%
P16	+++	+
BCL2	-	+
VIM	-	+
ER	-/+	+++



AIS VERSUS CIN-III

	P63	BCL2	CK5	CK17	CK7	CK8	CK13	CK18	CK14
CR	+++	+++	+++	+++	+++	++	-	++	+++
CE	-5%	-	-5%	-5%	+++	++	-	++	++
CIN-III	+++	++	+++	++	++	+	++	-5%	+++
AIS CR	-5	+	+	+	+++	+++	-	+++	+++
AIS E	-	-	-	-5	+++	+++	-	+++	+++

AIS VERSUS CIN-III

	P63	BCL2	CK5	CK17	CK7	CK8	CK13	CK18	CK14
CR	+++	+++	+++	+++	+++	++	-	++	+++
CE	-5%	-	-5%	-5%	+++	++	-	++	++
CIN-III	+++	++	+++	++	++	+	++	-5%	+++
AIS CR	-5	+	+	+	+++	+++	-	+++	+++
AIS E	-	-	-	-5	+++	+++	-	+++	+++

CAM 5.2

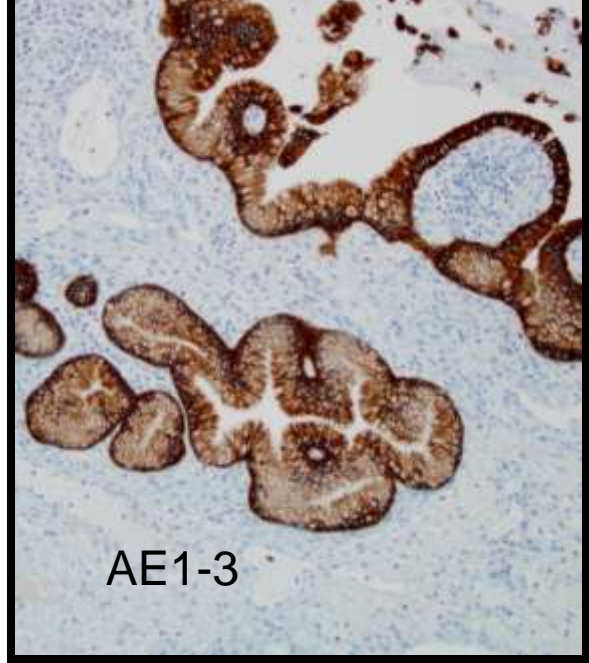
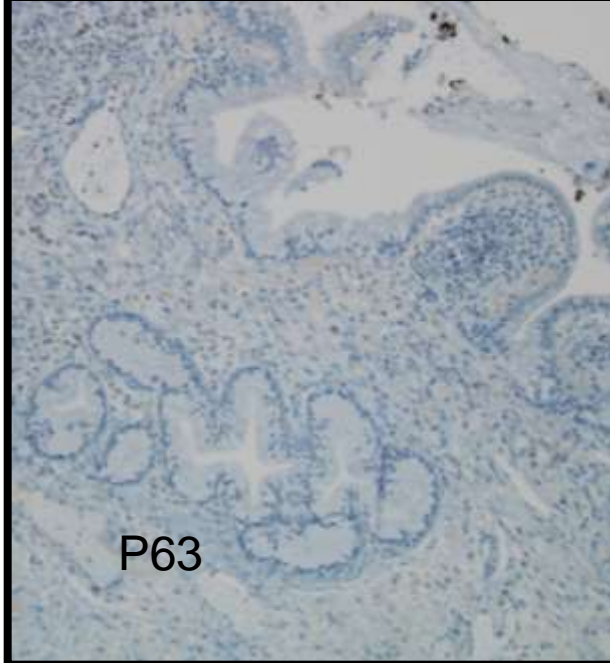
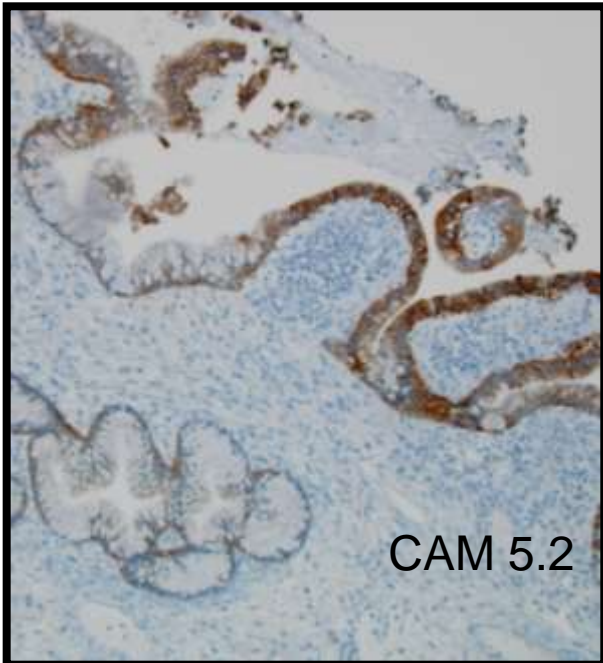
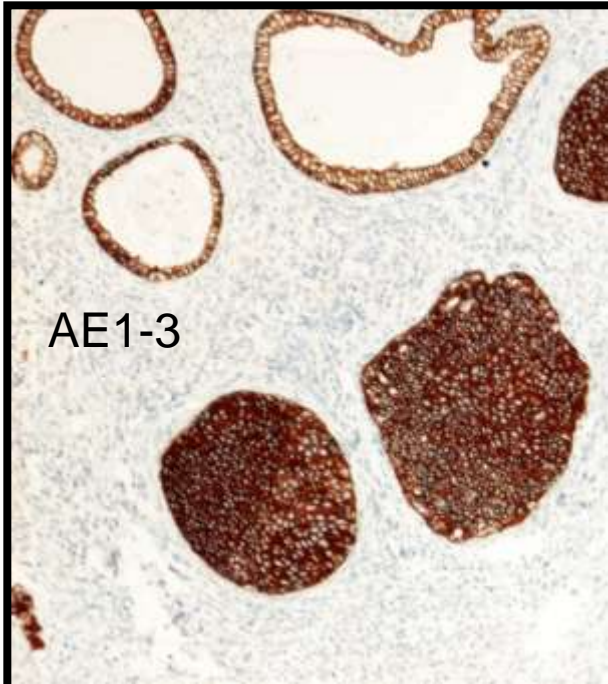
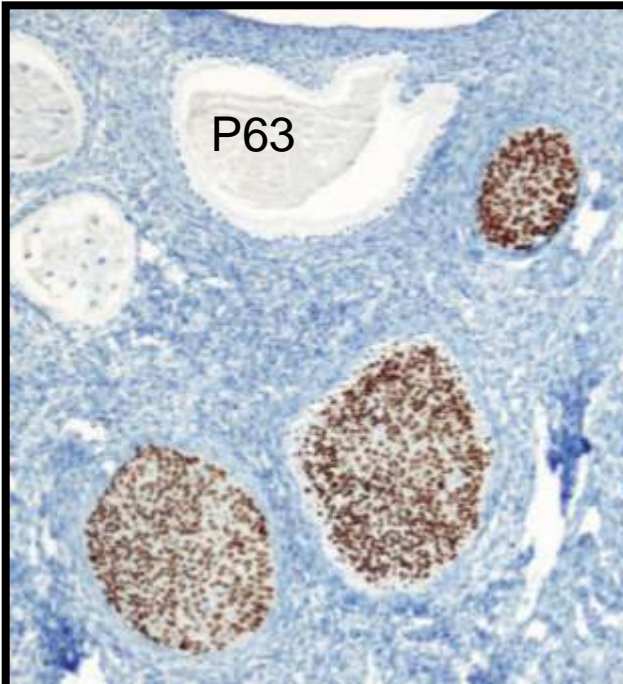
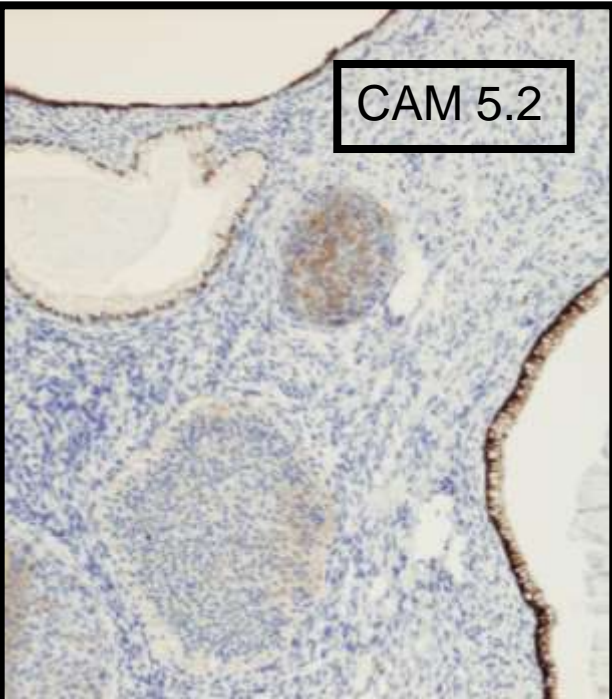
P63

AE1-3

CAM 5.2

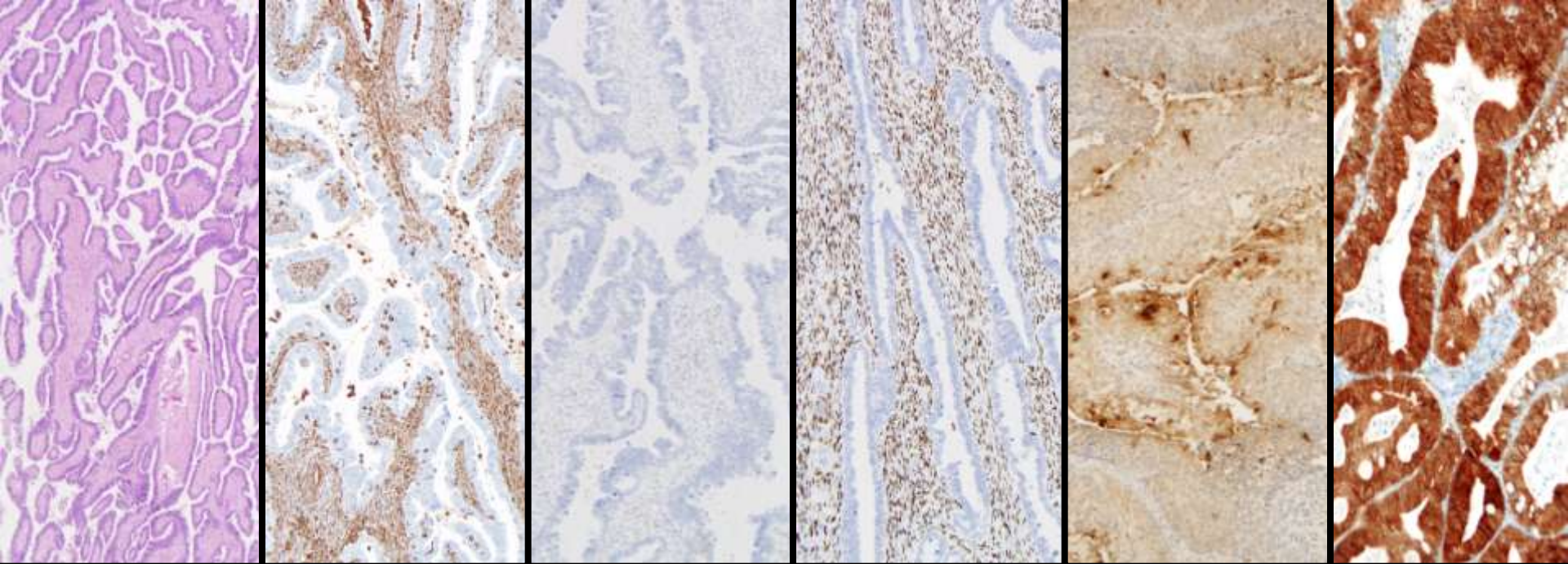
P63

AE1-3



DD. ADK ENDOCERVIX- ENDOMETRIO

	ENDOCERVIX	ENDOMETRIO
P16	95-100% (++++)	0-10% (-/+)
RE	4-38% (-)	66-93% (++++)
RP	4-25%	70-98%
VIM	7-13% (-/+)	61-97% (++++)
CEA	37-98% (+)	6-70% (-/+)



HE

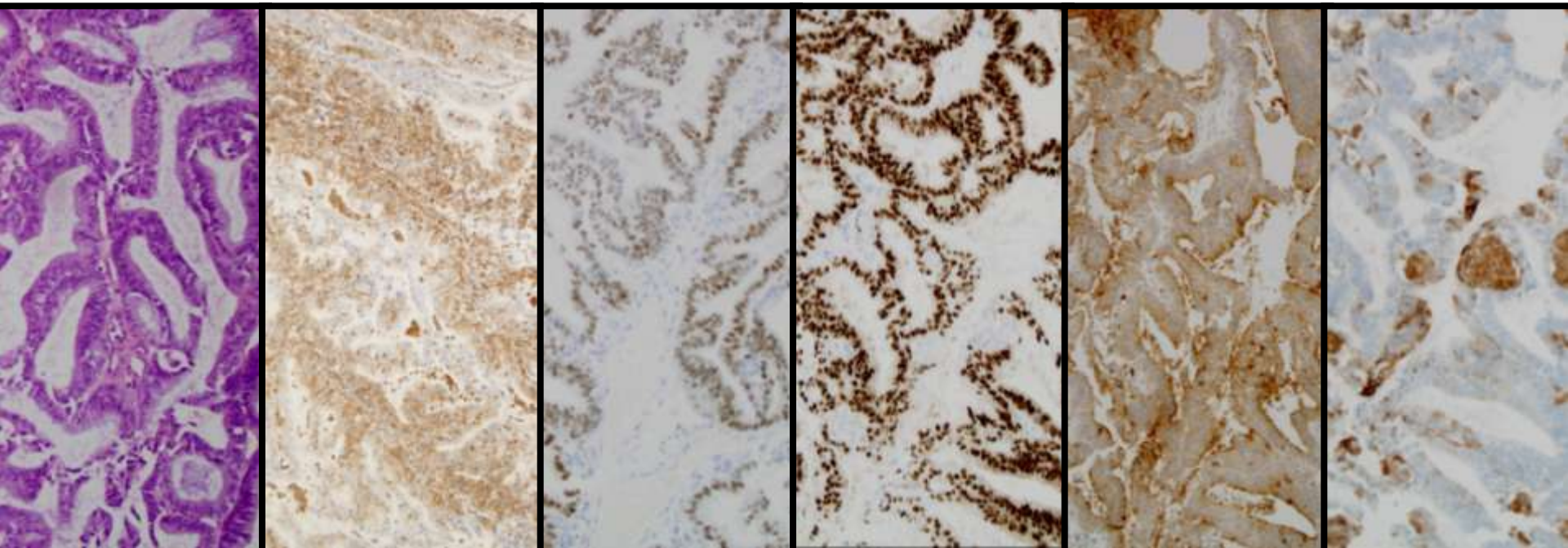
VIM

RE

RP

CEA

P16



ADK. MUCINOSO. DD

- HIPERPLASIA MICROGLANDULAR
- ADENOCARCINOMA IN SITU
- ADENOCARCINOMA
EBNDOMETRIOIDE
- ADENOCARCINOMA METASTASICO

ADK versus HIPERPLASIA MICROGLANDULAR

	BC L2	P 16	KI 67	PR B	CD 10	MU C6	MU C2	P 21	P 27	HP V	ER	PR	VI M
AD K	ND	+	+	ND	+	+	-	-	-	+	-(*)	+\$	-
HM G	- /+F	-	-/+	ND	- /+F	ND	+	ND	ND	-	+	-	-

(*): ADK Usual; \$ ADK Endometrioides.

ADK versus HIPERPLASIA MICROGLANDULAR

	BC L2	P 16	KI 67	PR B	CD 10	MU C6	MU C2	P 21	P 27	HP V	ER	PR	VI M
AD K	ND	+	+	ND	+	+	-	-	-	+	-(*)	+\$	-
HM G	- /+F	-	-/+	ND	- /+F	ND	+	ND	ND	-	+	-	-

(*): ADK Usual; \$ ADK Endometrioides.

ADENOCARCINOMA DESVIACION MINIMA DIAGNOSTICO DIFERENCIAL

- Epitelio normal
- Endocervical tunnel clusters
- Hiperplasia glandular lobular
- Quistes de Naboth
- Adenomioma endocervical

ADENOCARCINOMA MINIMA DESVIACION versus HIPERPLASIA

	CD10	BCL2	P16	KI67	PRB	MU C2	ER	PR	CD1
ADENOMA MALIGNUM	ND	ND	-/+	+	ND	+	-	-	ND
HIPERPLA SIA	-	-	+F	-/+	ND	+	-	-	ND

ADENOCARCINOMA MINIMA DESVIACION versus METAPLASIA TUBARICA

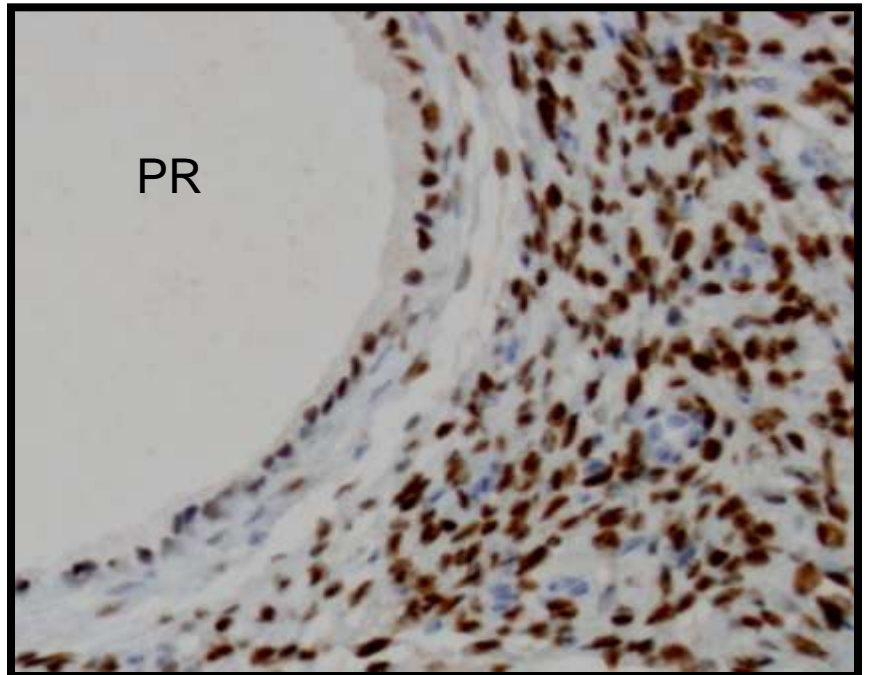
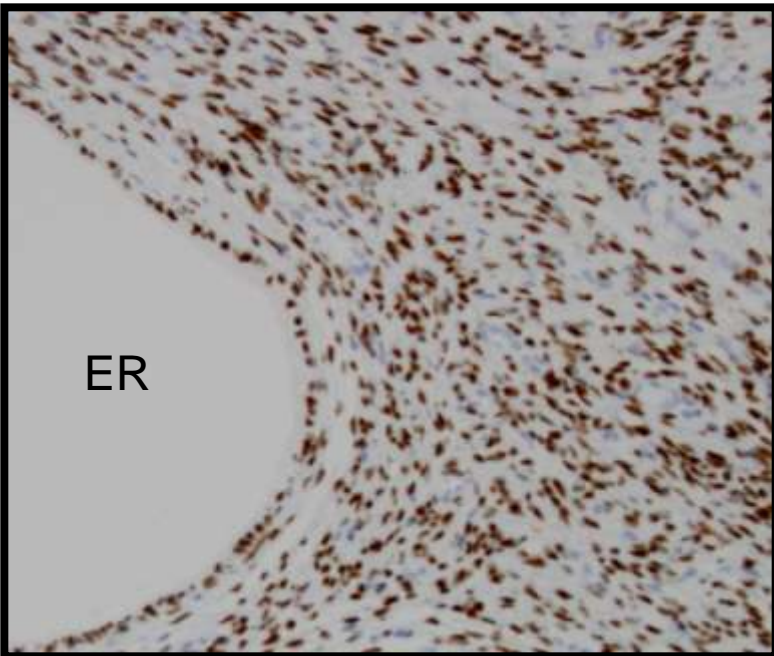
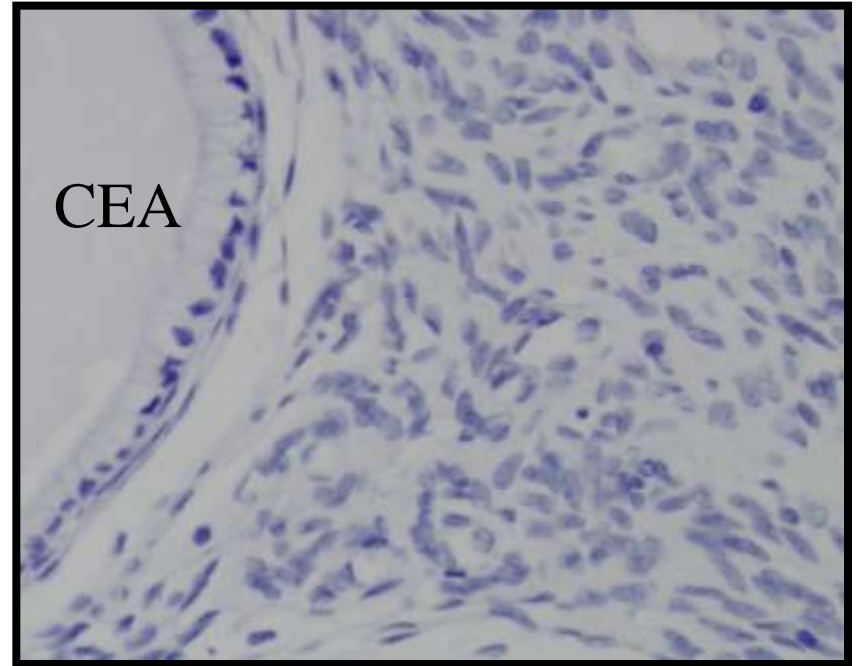
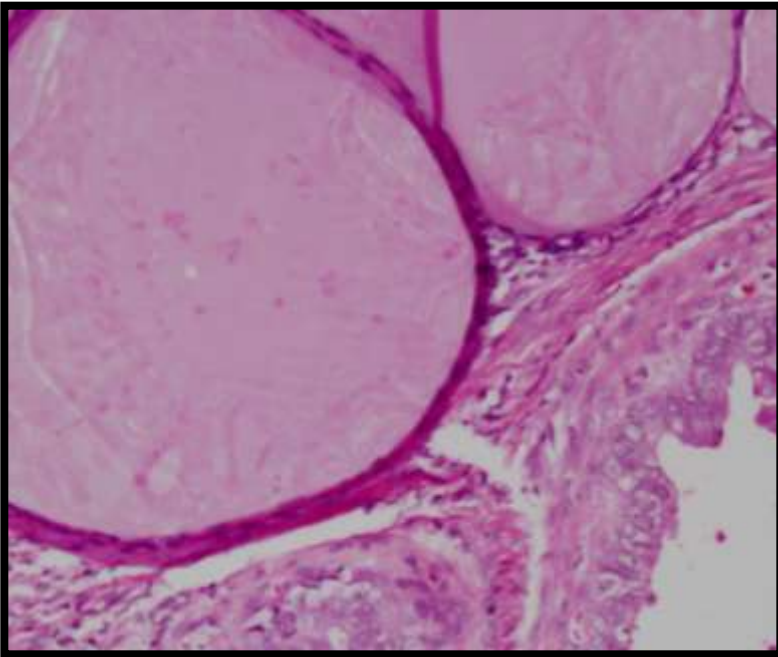
	CD 10	BC L2	P16	KI67	PRB	MU C2	ER	PR	CD1
ADENOMA MALIGNUM	ND	ND	-/+	+	ND	+	-	-	ND
METAPLASIA TUBARICA	-/+	+	+F	+F	+	+	+	+	+

ADENOCARCINOMA MINIMA DESVIACION versus METAPLASIA TUBARICA

	CD 10	BC L2	P16	KI67	PRB	MU C2	ER	PR	CD1
ADENOMA MALIGNUM	ND	ND	-/+	-/+	ND	+	-	-	ND
METAPLASIA TUBARICA	-/+	+	+F	+F	+	+	+	+	+

ADENOCARCINOMA MINIMA DESVIACION

- CEA + citoplasmático
- P16 negativo; ki67 bajo.
- ESTROMA.
 - ER se negativiza.
 - AML Aumenta la expresión. (Aumento miofibroblastos).



CA MESONEFRICO versus RESTOS MESONEFRICOS

	BC L2	CE A	CD 10	Ca m	EM A	CA LR	P1 6	HP V	P2 1	P2 7	ER	PR	VI M
CA ME	ND	-	+	+	+	+	+	-	ND	ND	-	-	-
RM E	ND	-/+	+	+	ND	ND	+	-	ND	ND	-	-	+

CA MESONEFRICO versus RESTOS MESONEFRICOS

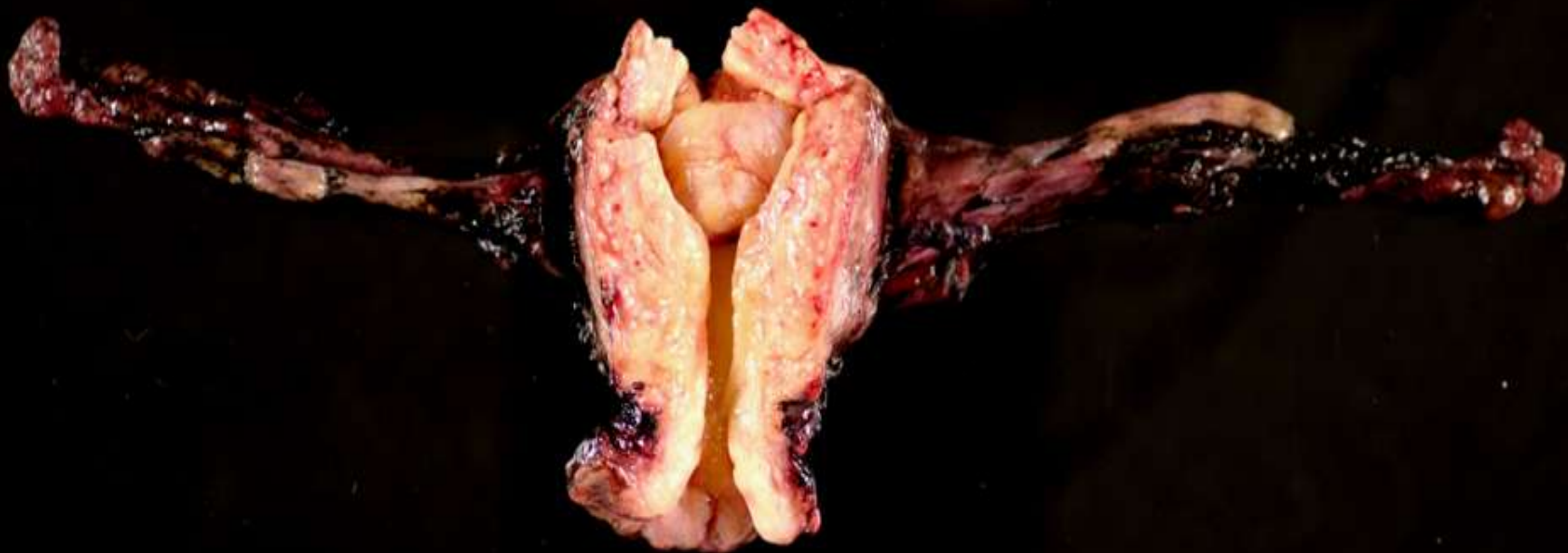	BC L2	CE A	CD 10	CA M	EM A	CA LR	P1 6	HP V	P2 1	P2 7	ER	PR	VI M
CA ME	ND	-	+	+	+	+	+	-	ND	ND	-	-	-
RM E	ND	-/+	+	+	ND	ND	+	-	ND	ND	-	-	+

CA MESONEFRICO versus RESTOS MESONEFRICOS

Estudio del estroma para apoyar
imágenes de infiltración: AML.

ADENOCARCINOMAS METASTASICOS

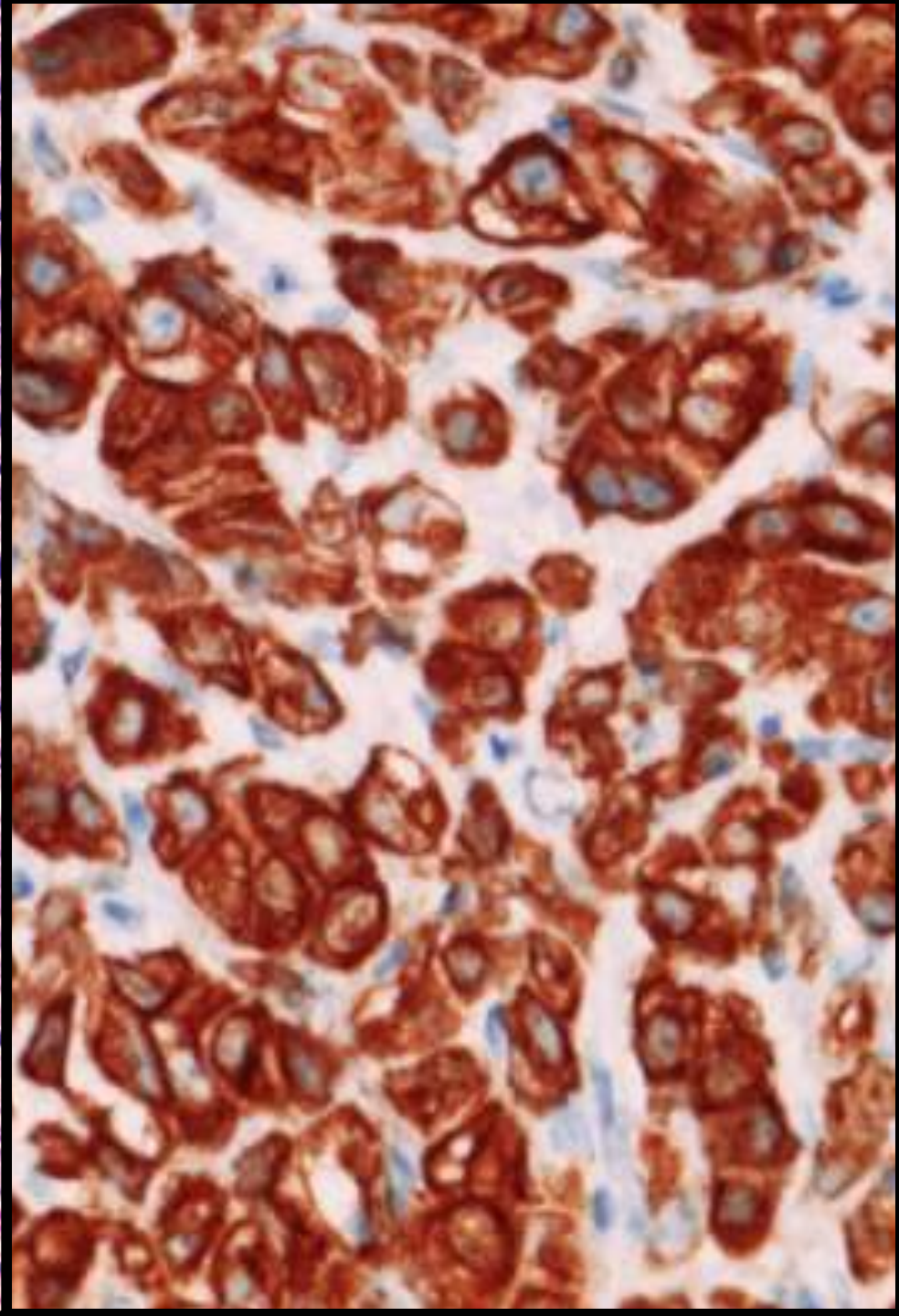
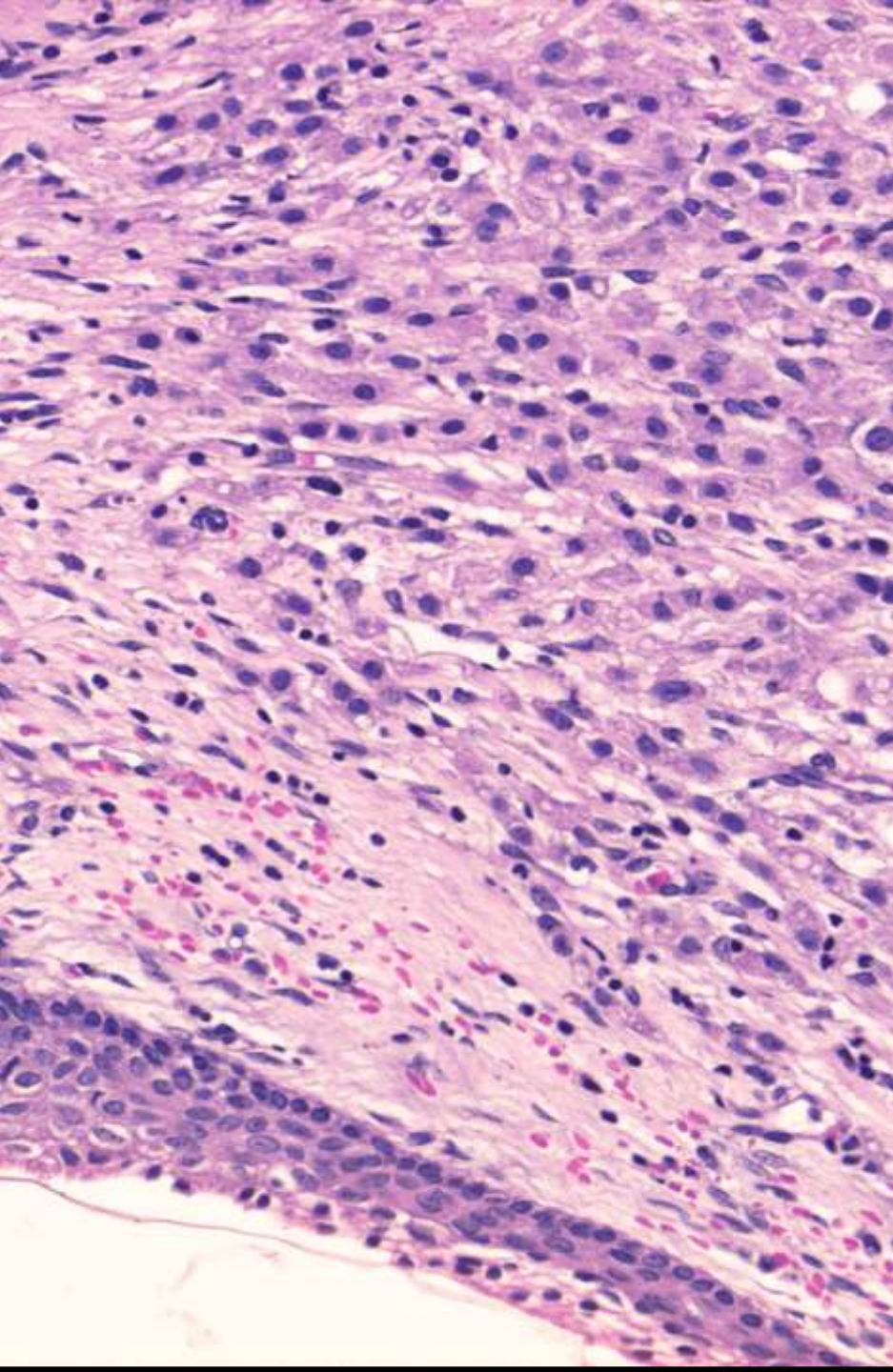
- Afectación secundaria:
 - endometrio, recto, vejiga.
- Diseminación vascular
 - a) Pélvicos:
 - ovario, endometrio, vejiga.
 - B) otros:
 - colon, estomago, mama, riñón, v. biliar, páncreas, pulmón, tiroides, melanoma



0 1 2 3 4 5 6

0315507

SERVEI DE PATOLOGIA HOSPITAL DEL MAR



REFERENCIAS

- 57 ARTICULOS EN REVISTAS INDEXADAS
- 3 LIBROS
 - 2 DE PATOLOGIA GINECOLOGICA
 - 1 DE INMUNOHISTOQUIMICA