

# Congreso de la Sociedad Española de Anatomía Patológica

Zaragoza, 18 al 21 de mayo del 2011

Jorge Vargas Marín

Lisa Miranda Solís

Hospital México, San José, Costa Rica, C.C.S.S.

Escuela de Medicina, UCR

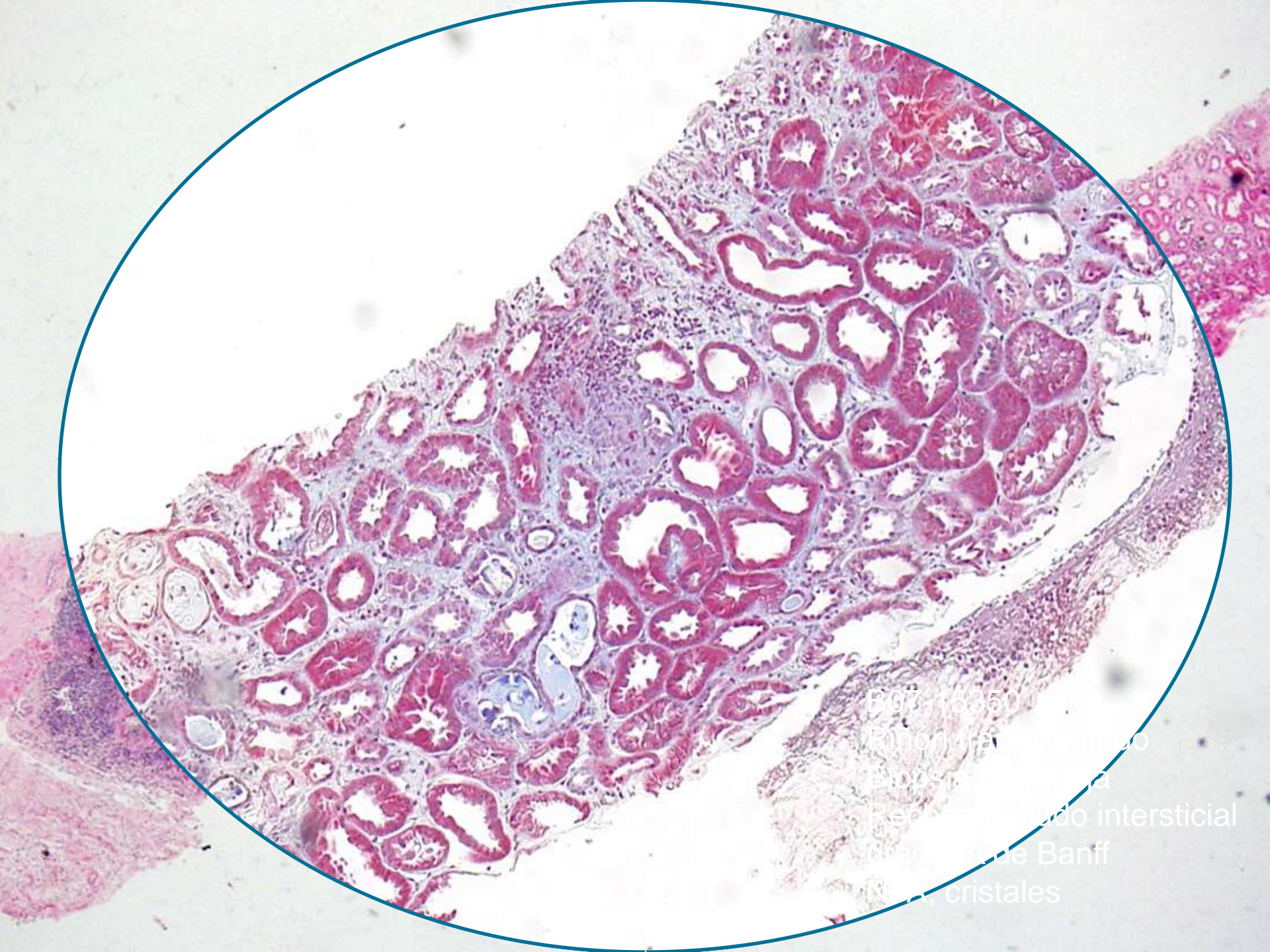
# Historia Clínica

- K.R.G.: Paciente femenina de 21 a. de edad, S.J.; estudiante de diseño gráfico.  
Portadora de I.R.C. desde hace aproxim. 3 a. secundario a urolitiasis (HIPEROXALURIA).
- 1er. T.R. de D.V.R. ( V - 07 ). 1a. bx. de R.T. días después: 1) R.A.I. grado I-A de Banff; 2) N.T.A.; 3) Depósito de cristales.
- 2a. bx.: mes y medio después: 1) N.C.T.;2) R.A.I. grado I-A; 3) Depósito de cristales.
- TRANSPLANTECTOMÍA (18 meses después): 1) N.C.T. grado III; 2) R.A.I., grado II-b; 3) Alteraciones c/c toxicidad por inhibidores de calcineurina.

# Historia Clínica

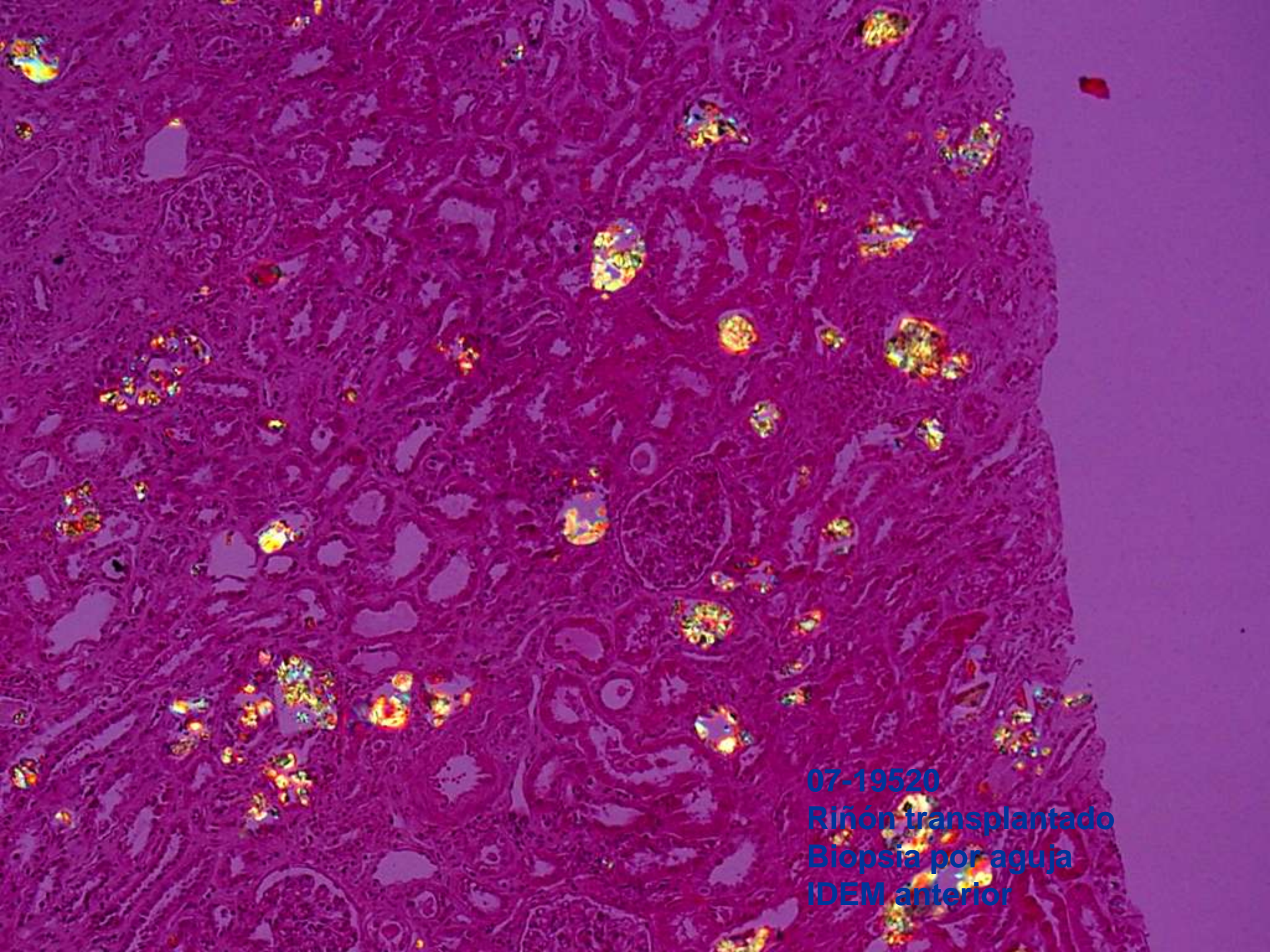
- 2º T.R. de D.C. (19-VIII-09):  
TRANSPLANTECTOMÍA por trombosis venosa.
- 3er. T.R. de D.C. (4-XII-09): 1a. bx de R.T.: 8 días después: 1) R.A. int. y vascular, grado I-A de Banff; 2) N:V:M:; 3) Depósito intratubular de cristales.
- 2a. bx.(48 días después): 1) R.A. intersticial, grado I-A de Banff; 2) N.T.A.; 3) Depósito de cristales.
- 20 - XII - 09 (16 días después): Laparatomía explorat y exploración del R.T. x sangrado en capa del lecho qx.  
I.R. de novo: N.U.: 35 mg./dl.; Cr.: 3.3 mg./dl.





B07-15350  
Riñón (tra) - 15350  
Biopsia  
Reacción inflamatoria intersticial  
diagnóstico de Banff  
Necrosis tubular  
Cristales





07-19520  
Riñón transplantado  
Biopsia por aguja  
IDEM anterior





08-38820

Riñón transplantado

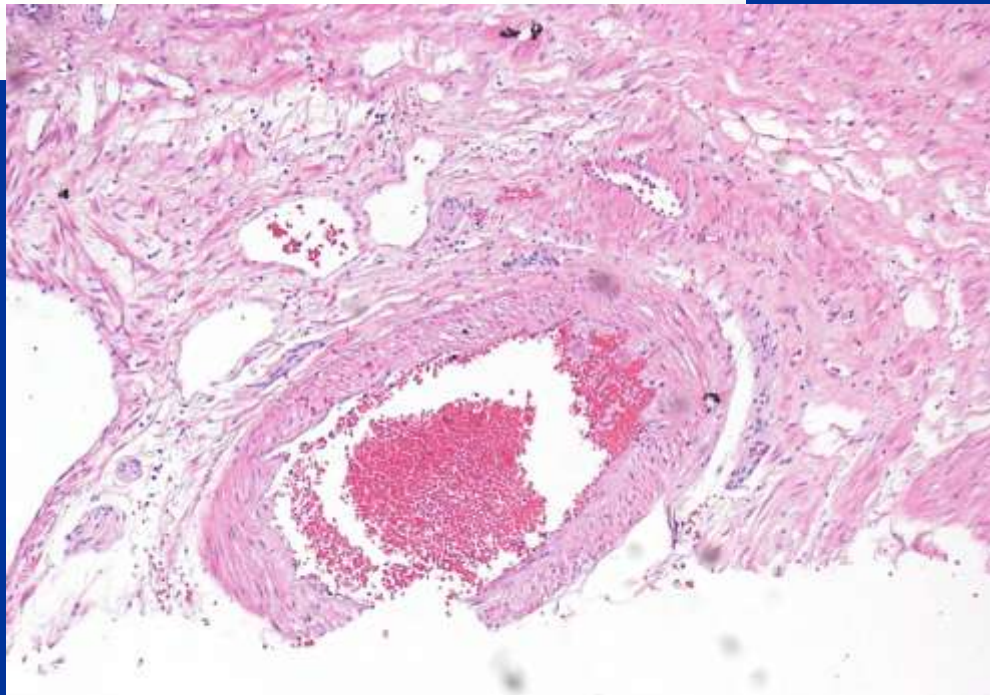
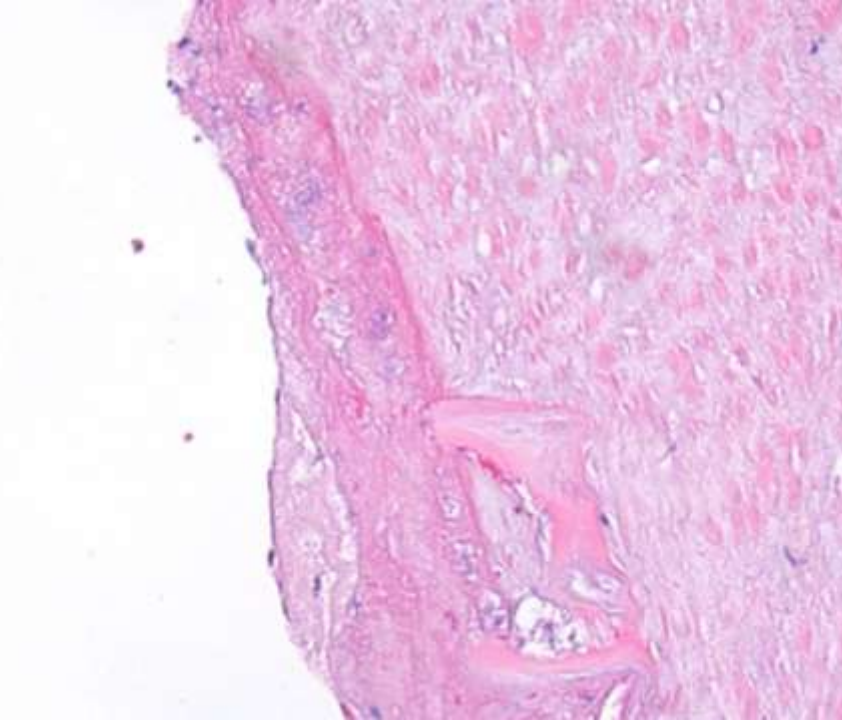
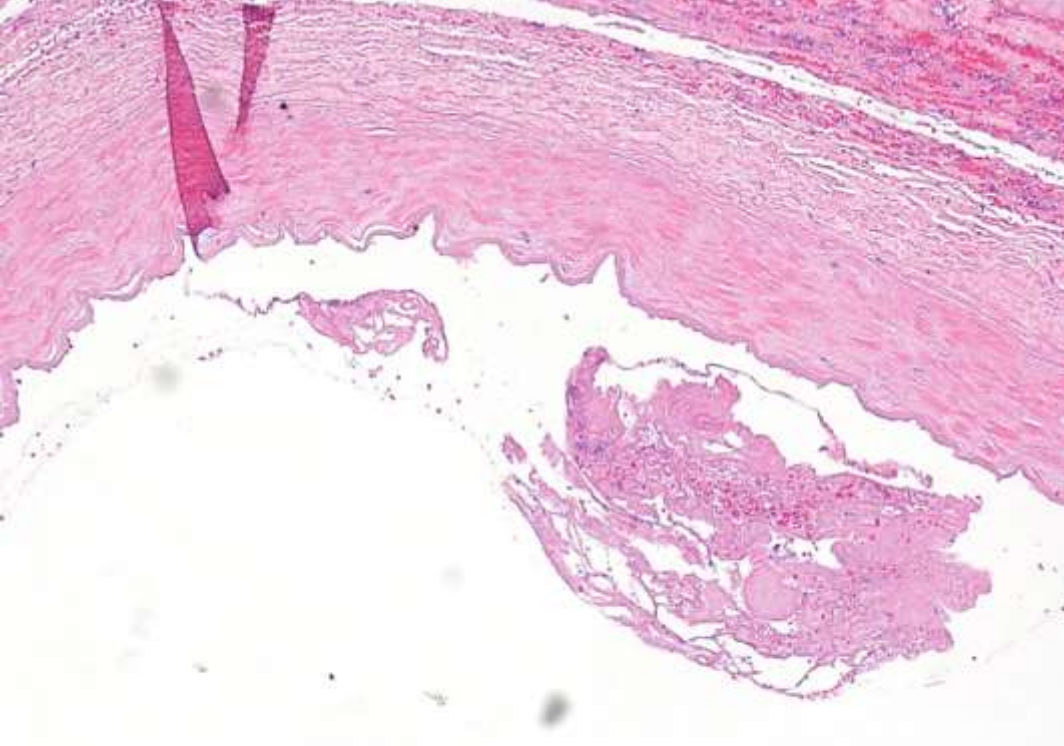
Transplantectomía

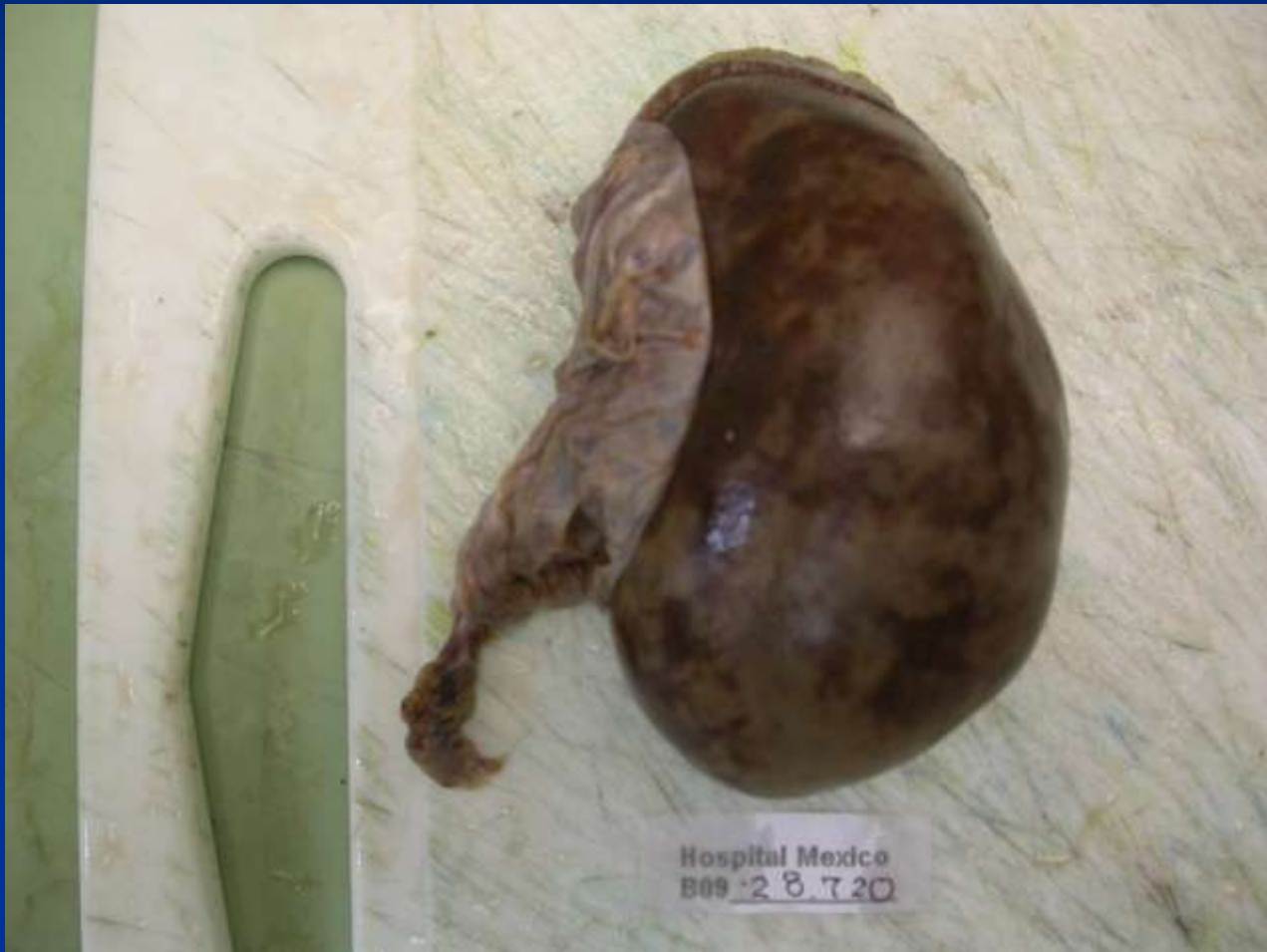Nefropatía crónica del  
transplante grado III

Rechazo agudo IIB

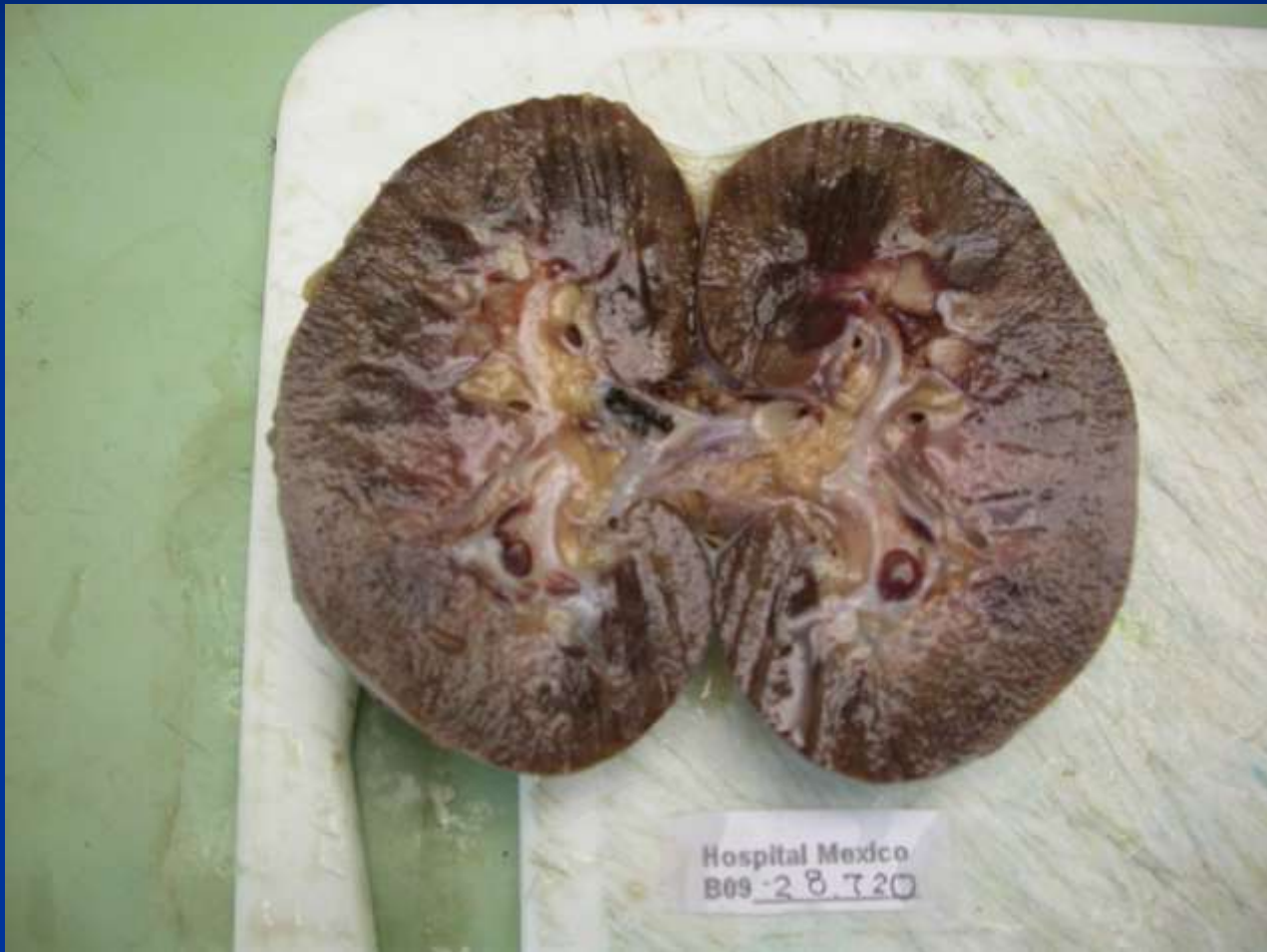Alteraciones  
compatibles con  
toxicidad por inhibidores  
de calcineurina











Hospital Mexico  
B09-28.720

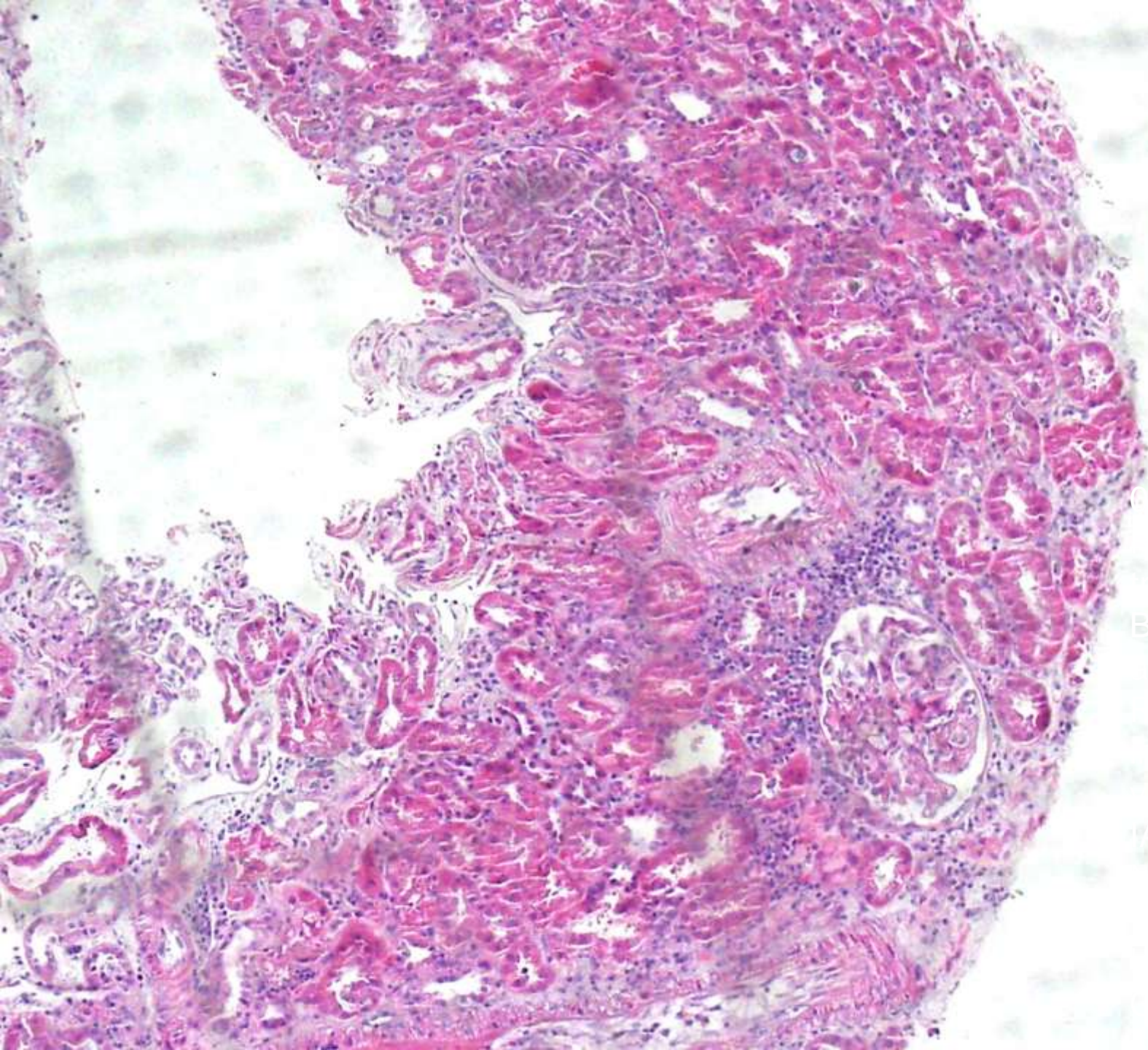




09-28720

Riñón transplantado, transplantectomía:  
Necrosis de coagulación cortical,  
trombosis venosa reciente, trombosis  
arterial focal, rechazo agudo vascular  
leve.





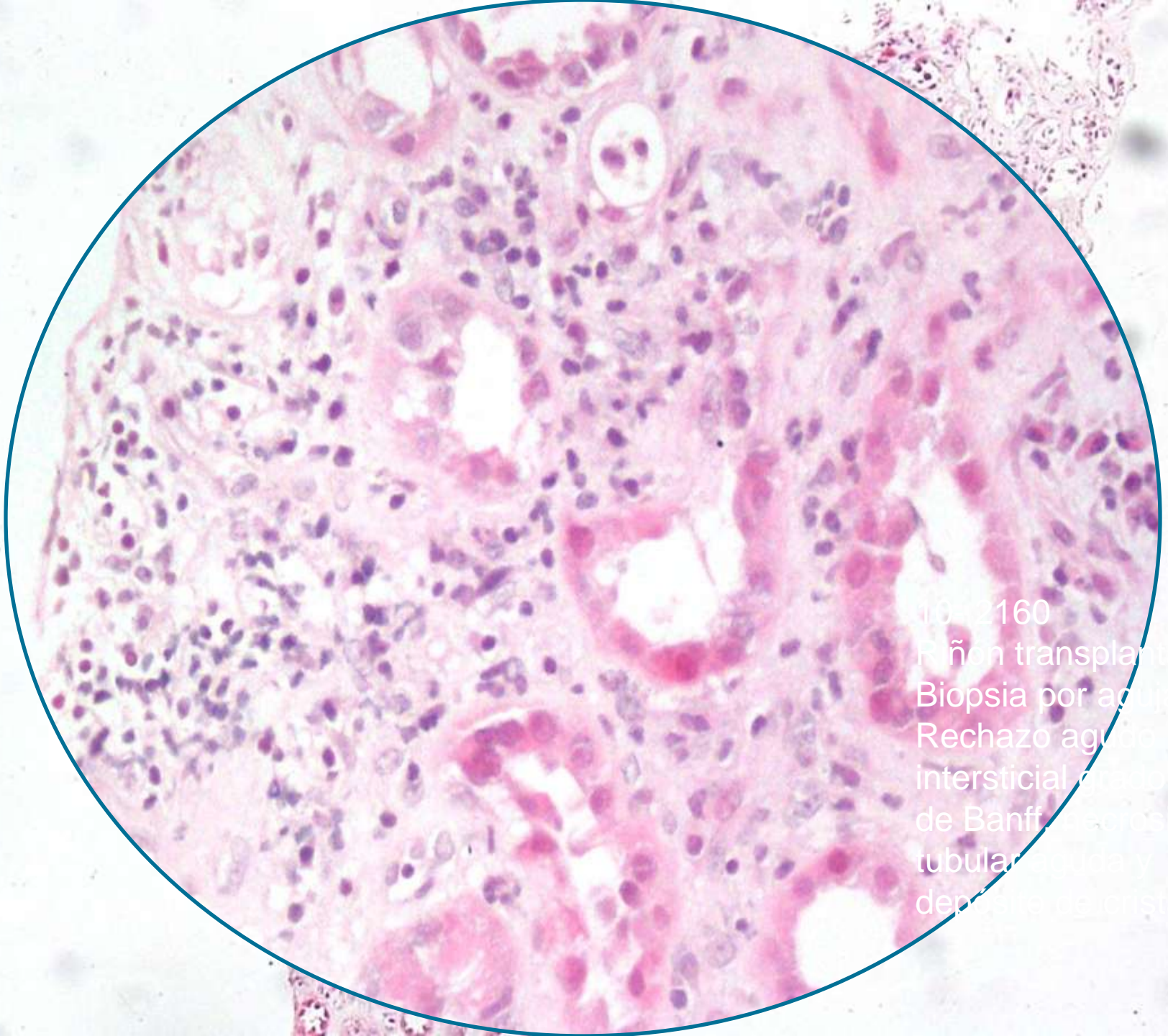
Big picture

Small picture

Microscopic

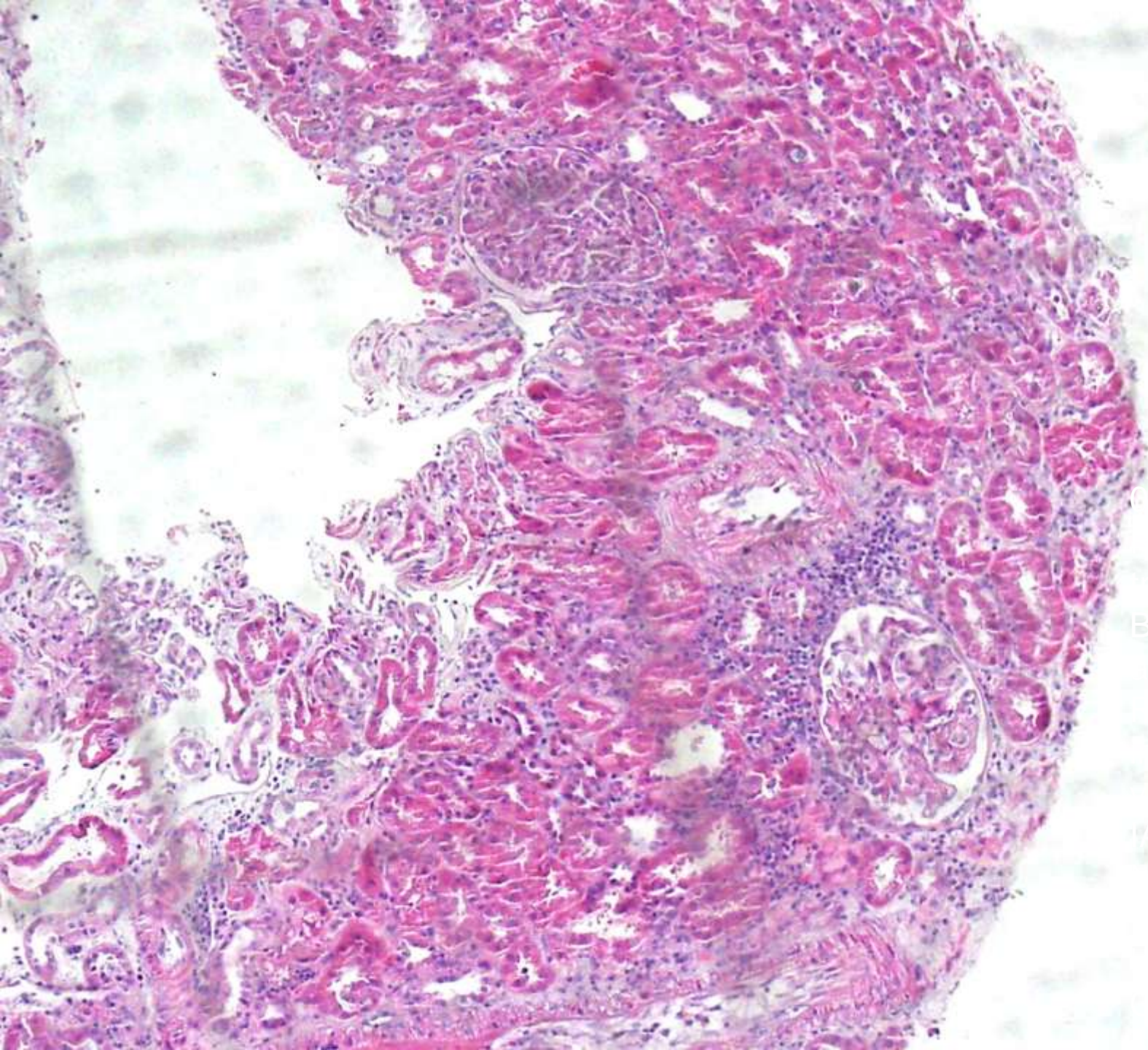
Macroscopic





10-2160  
Riñon transplantado  
Biopsia por aguja  
Rechazo agudo  
intersticial grado IA  
de Banff. Necrosis  
tubular aguda y  
densidad de cristales.





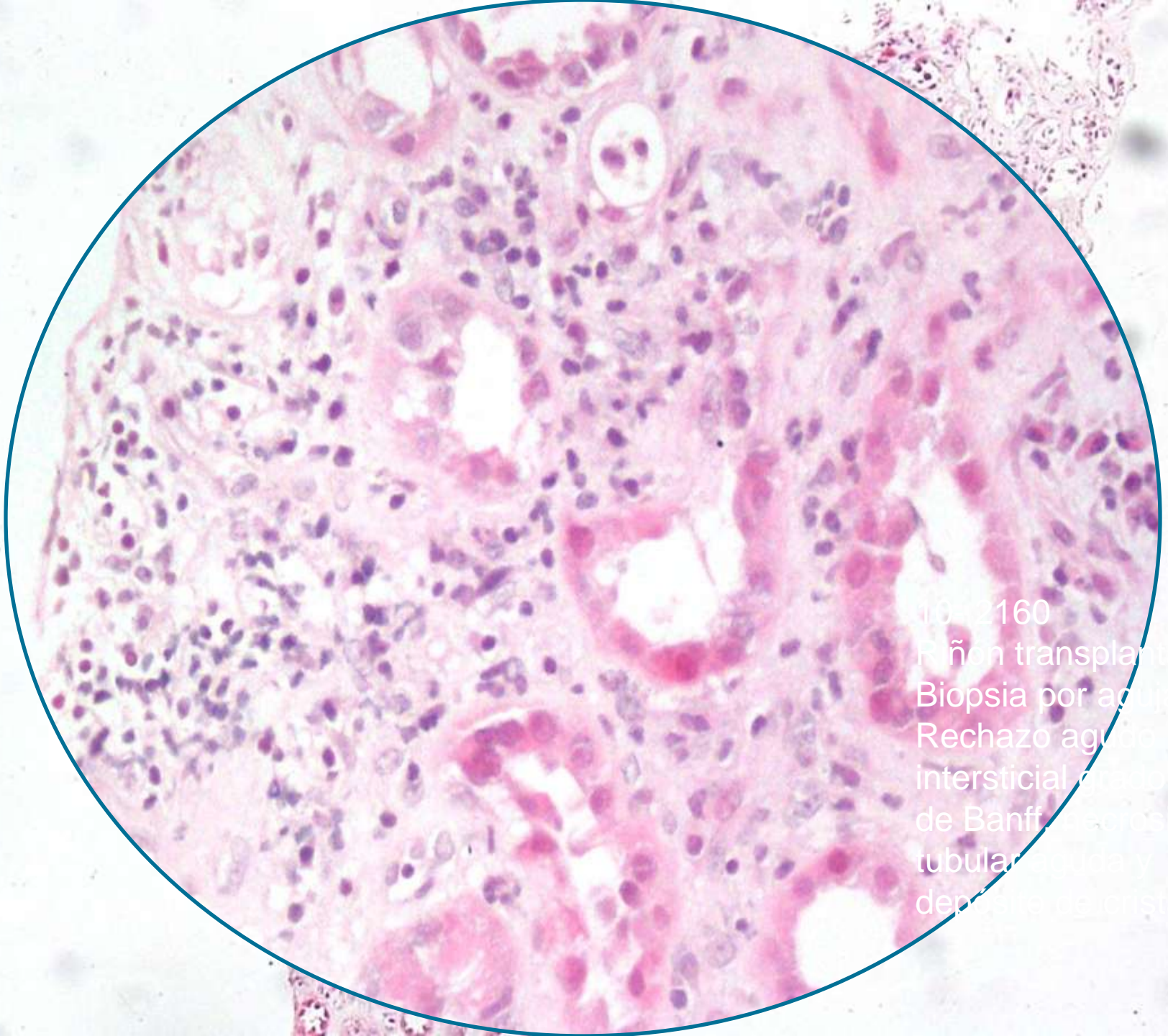
Big picture

Small picture

Microscopic

Macroscopic





10-2160  
Riñon transplantado  
Biopsia por aguja  
Rechazo agudo  
intersticial grado IA  
de Banff. Necrosis  
tubular aguda y  
densidad de cristales.

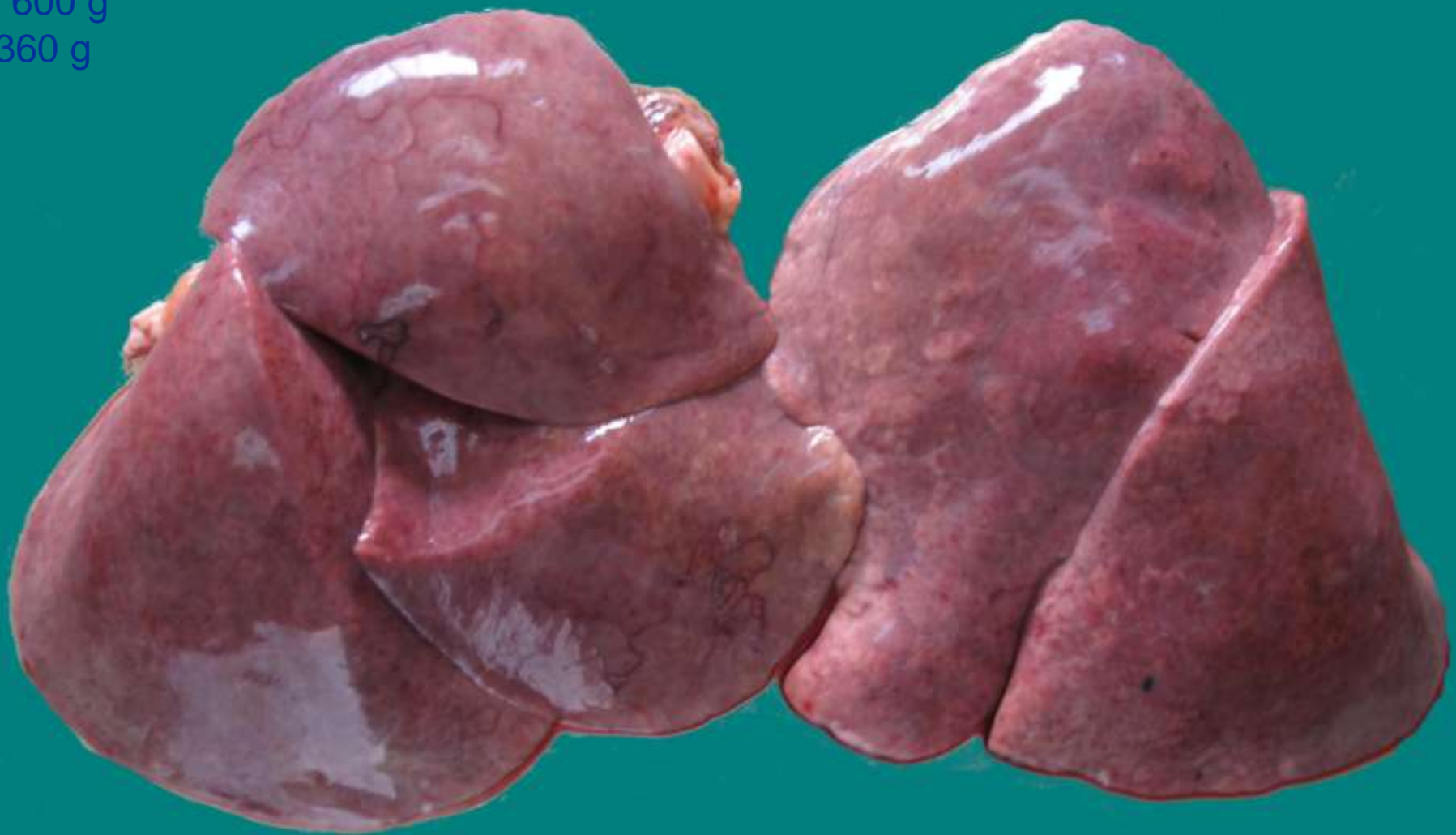

Hallazgos de Autopsia

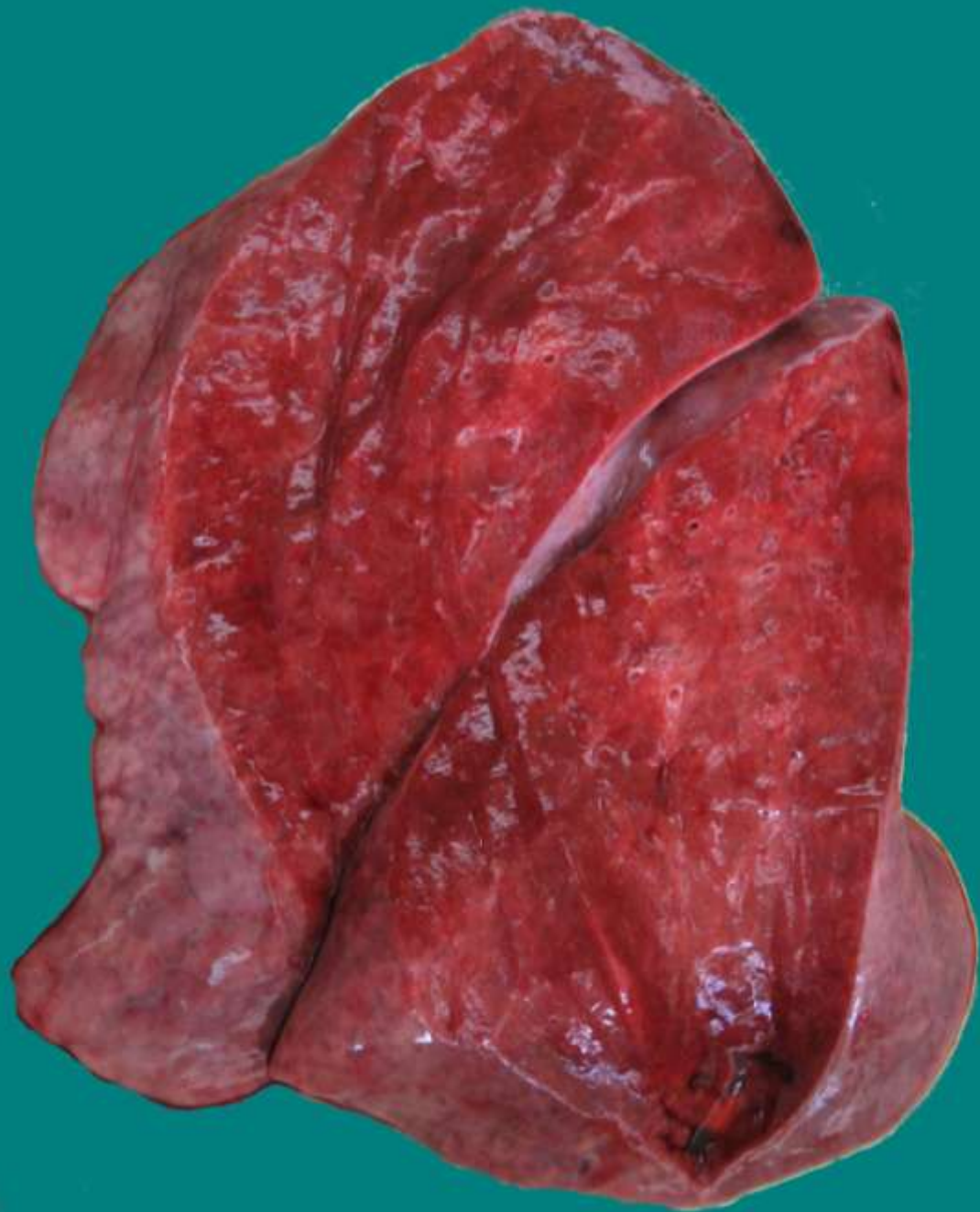A10-008



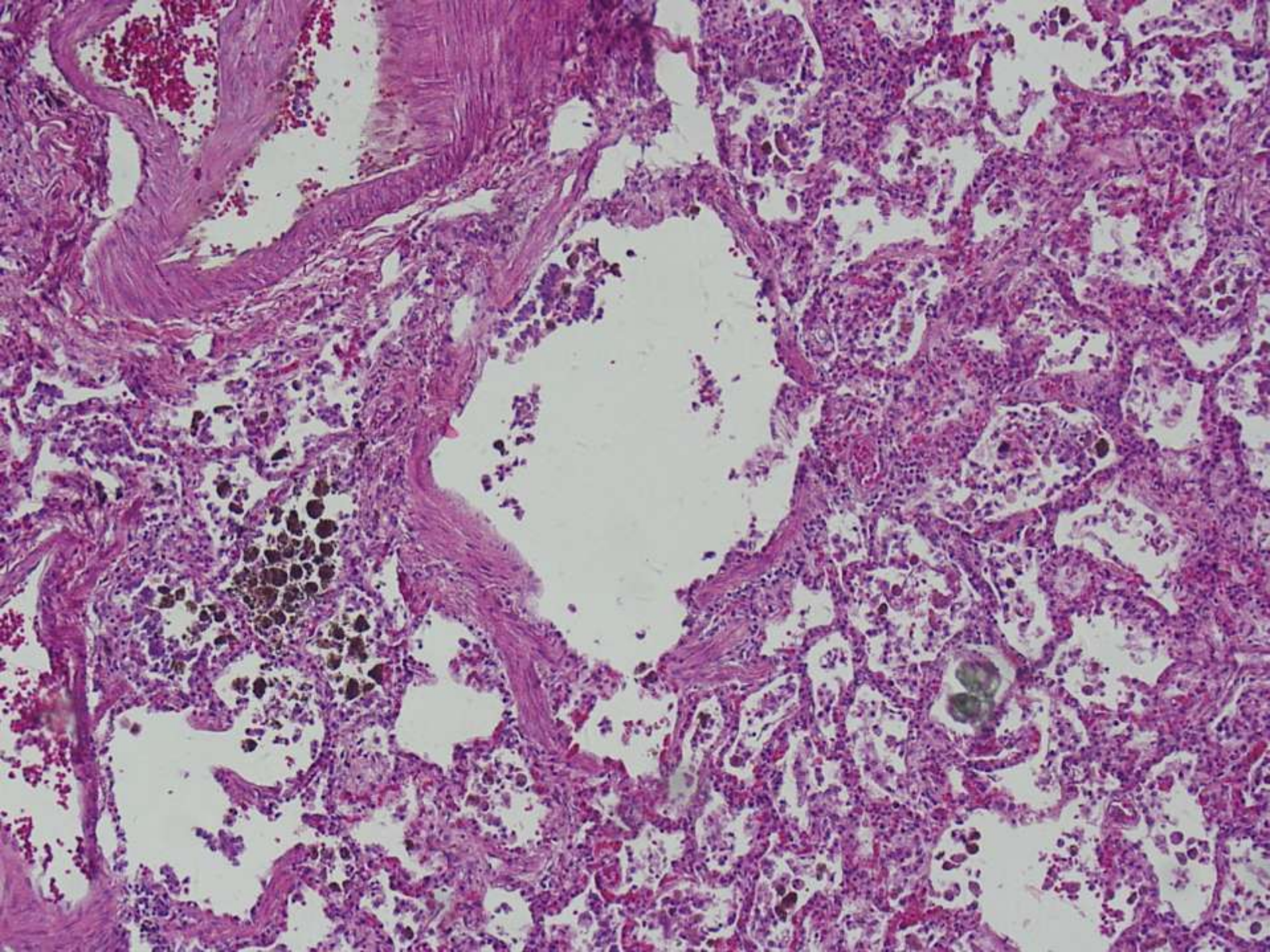
D: 600 g  
I: 360 g



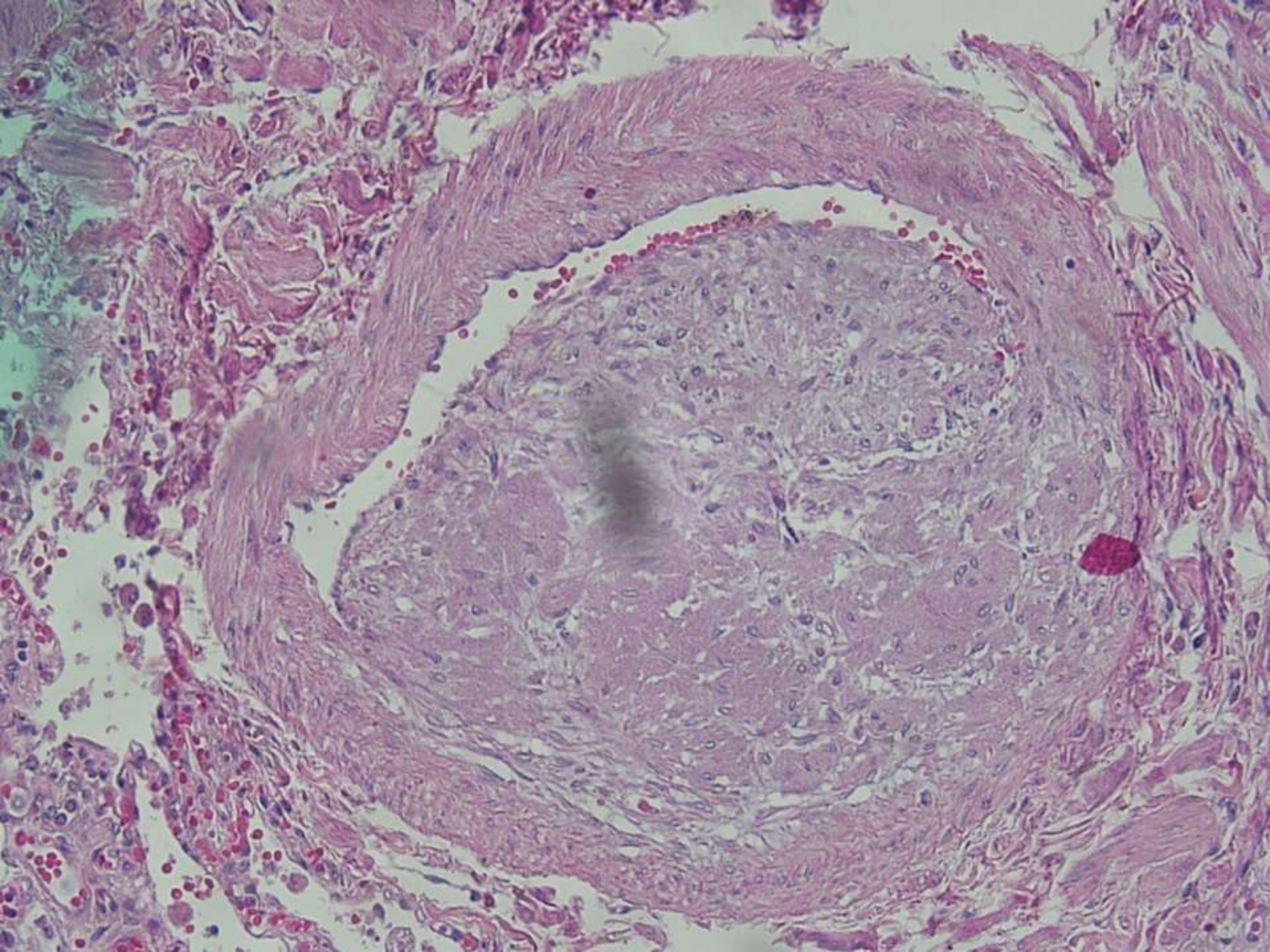




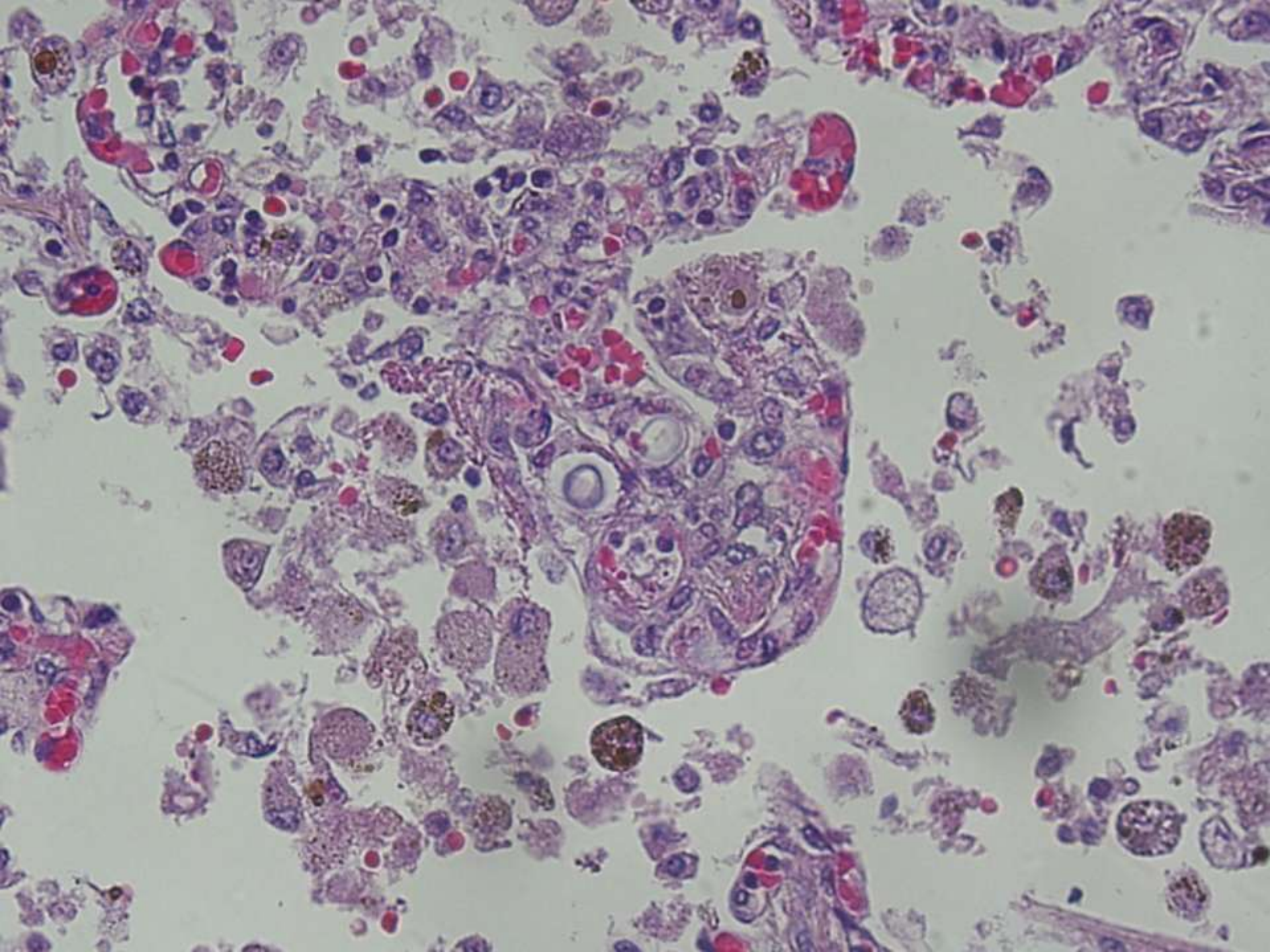




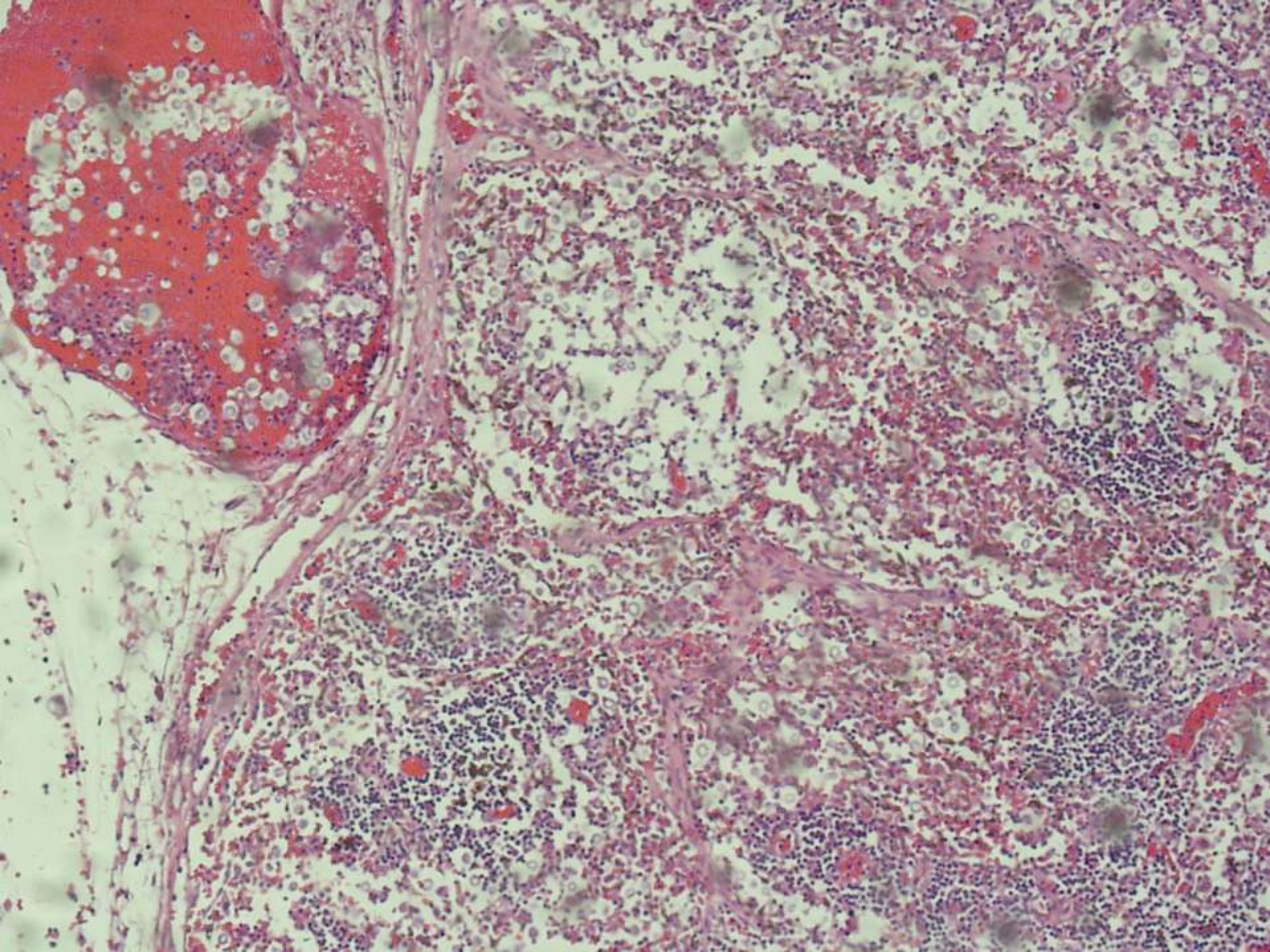




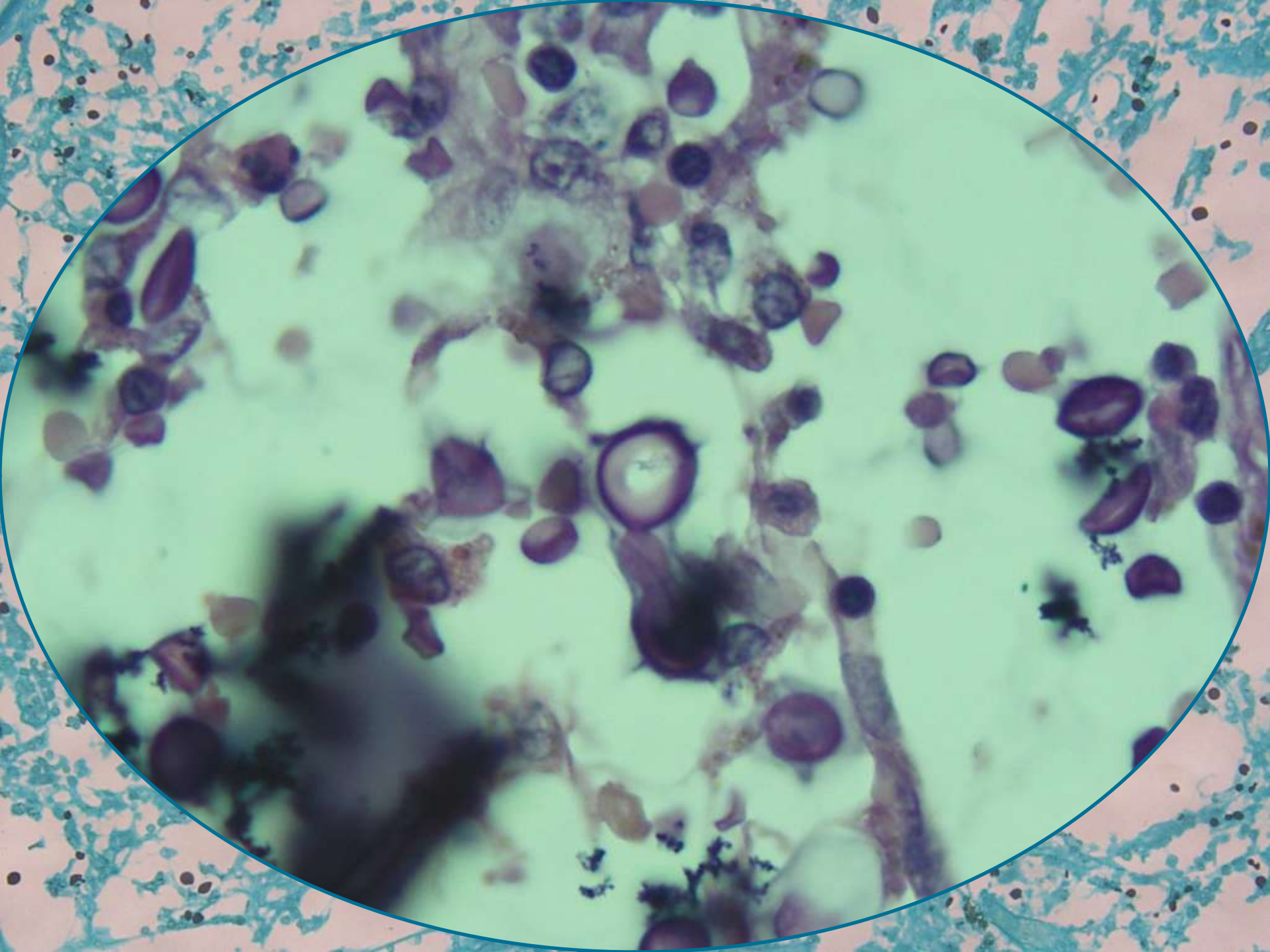




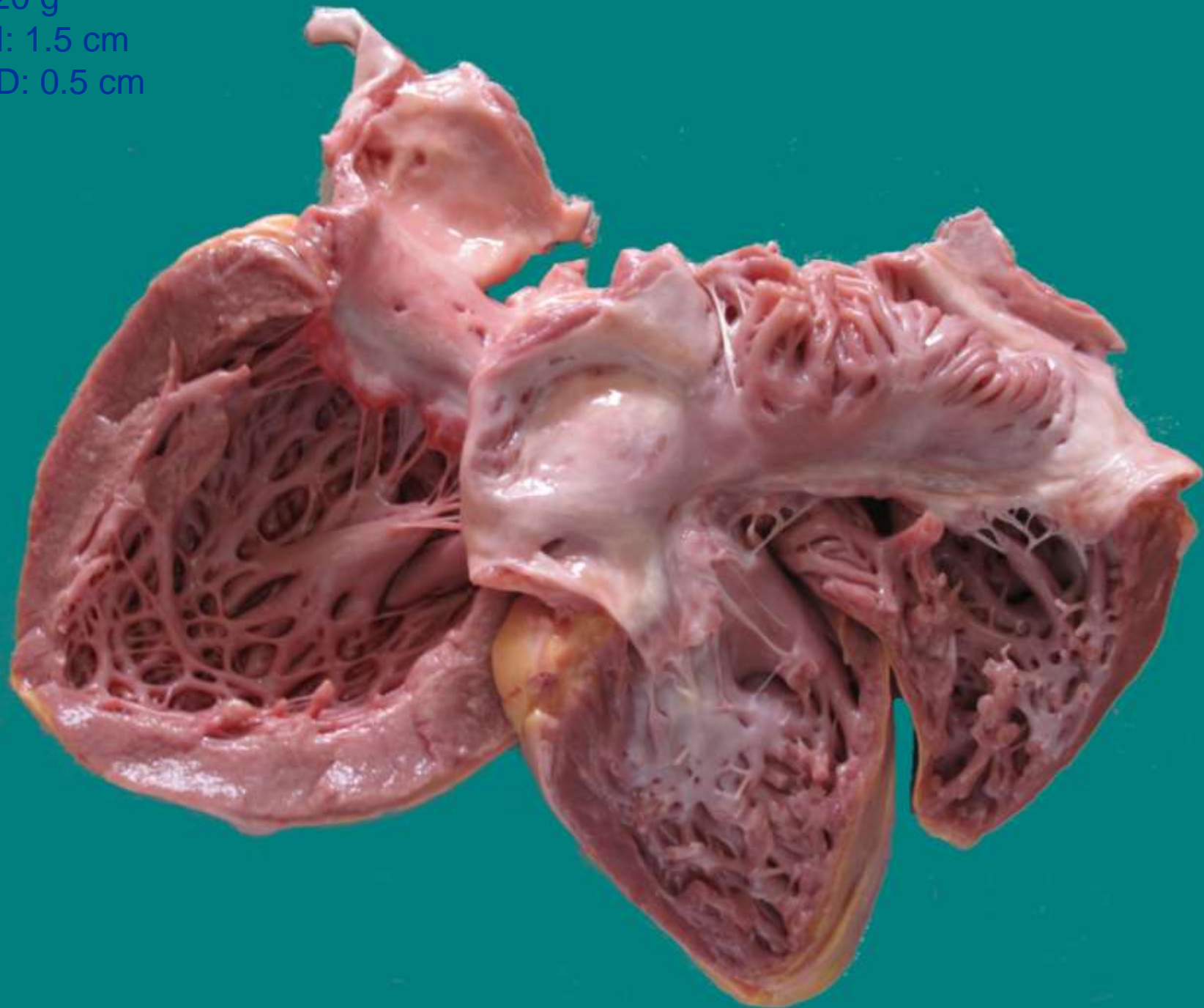




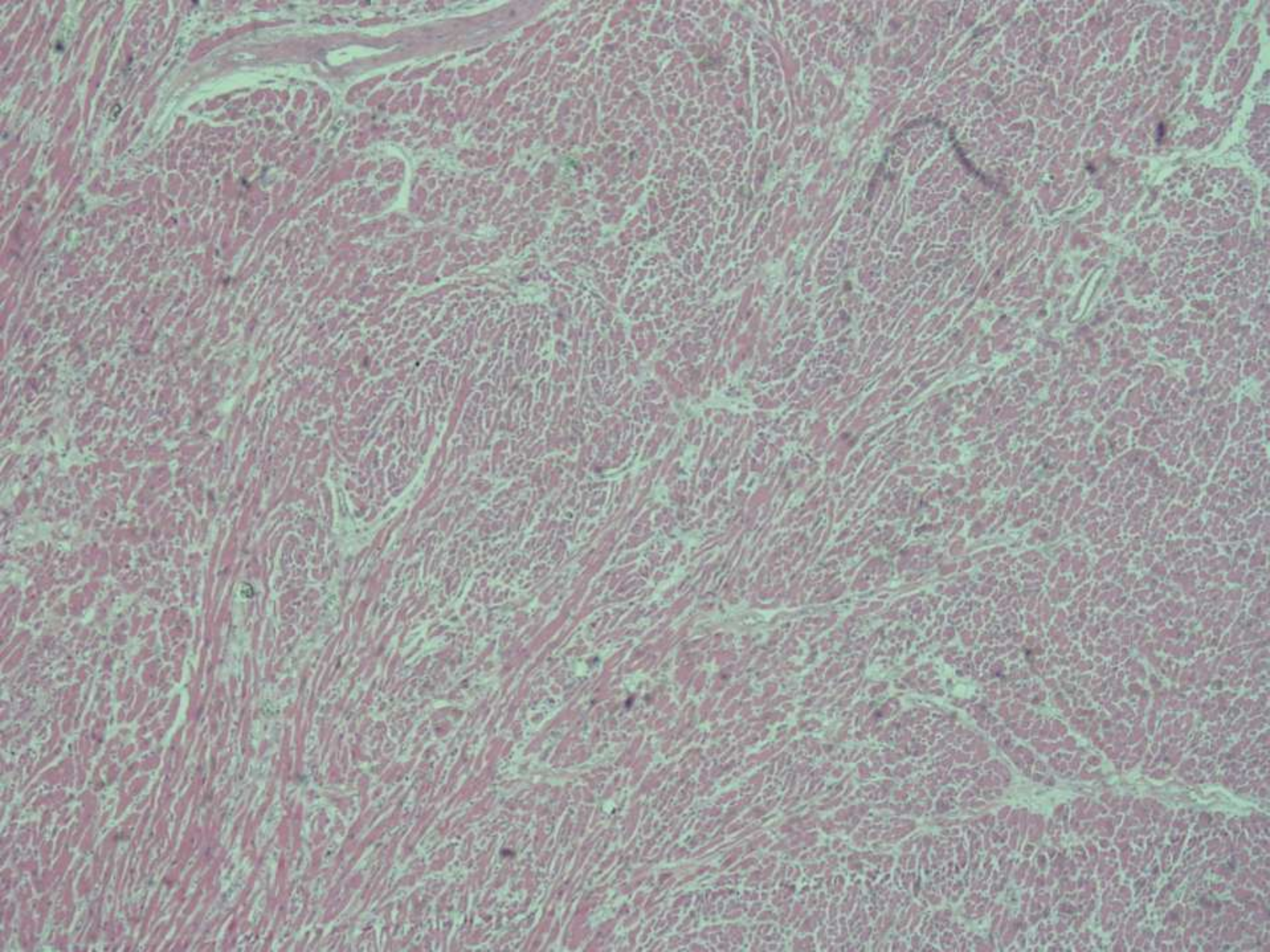




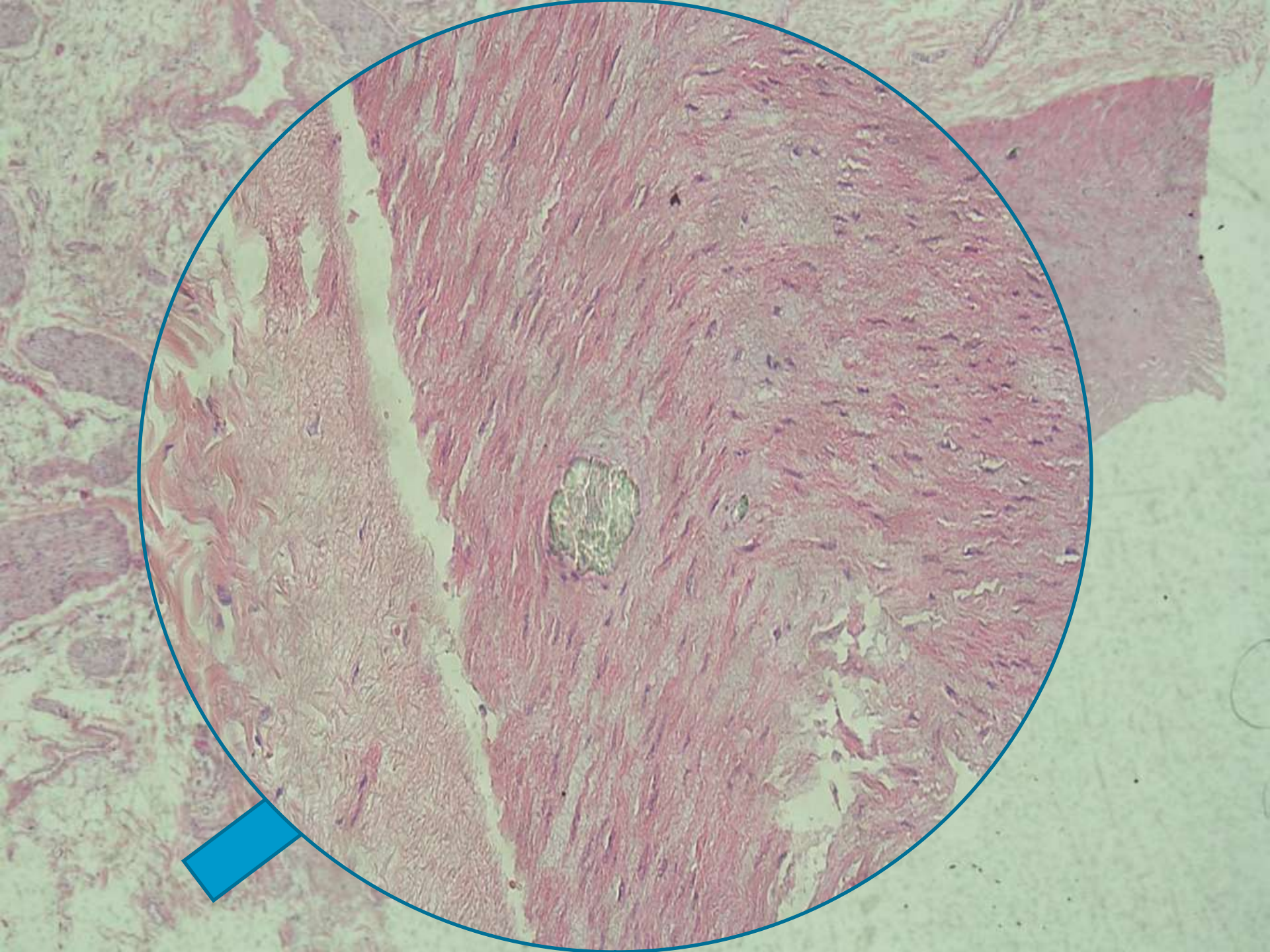
420 g  
VI: 1.5 cm  
VD: 0.5 cm



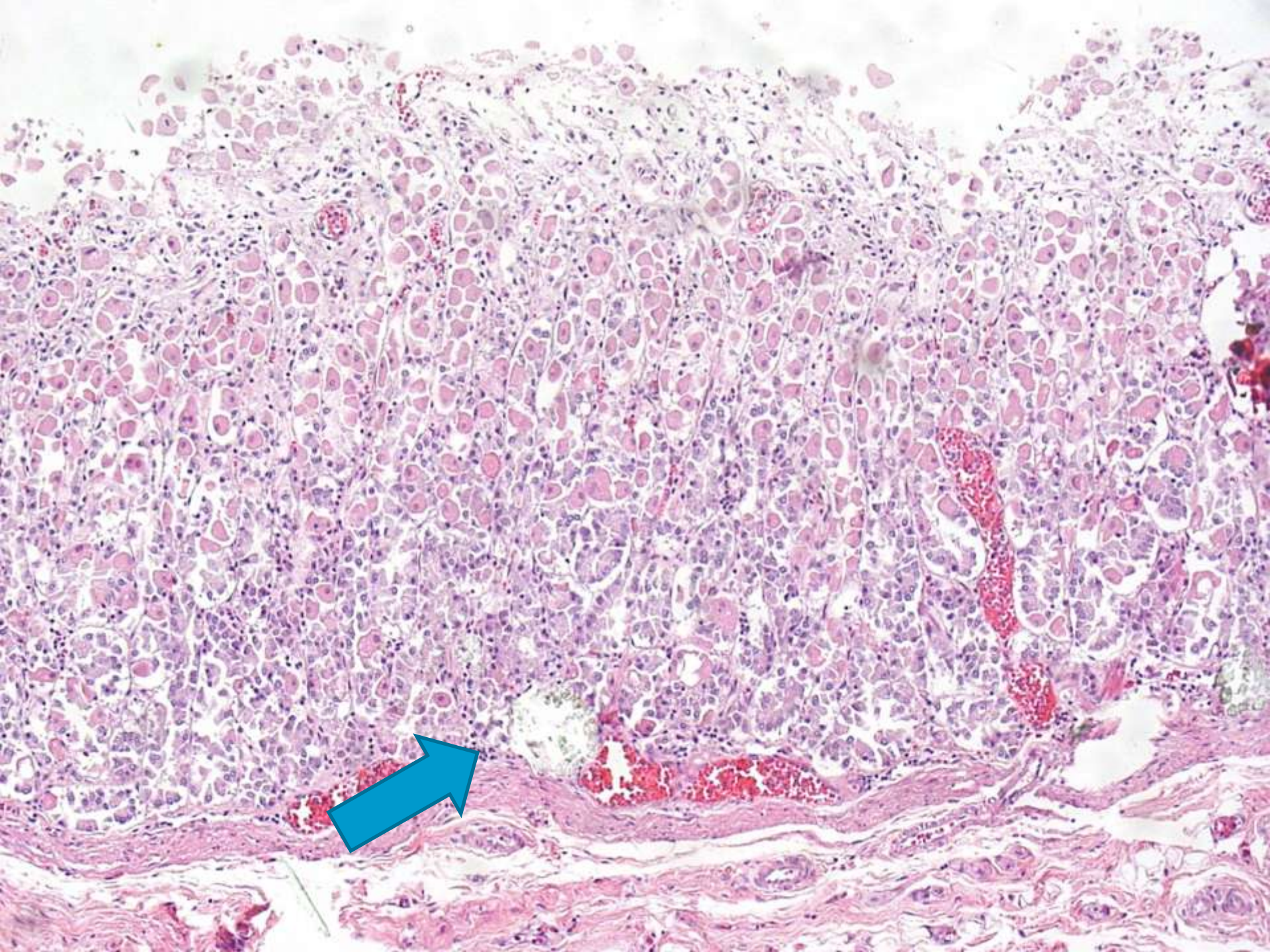






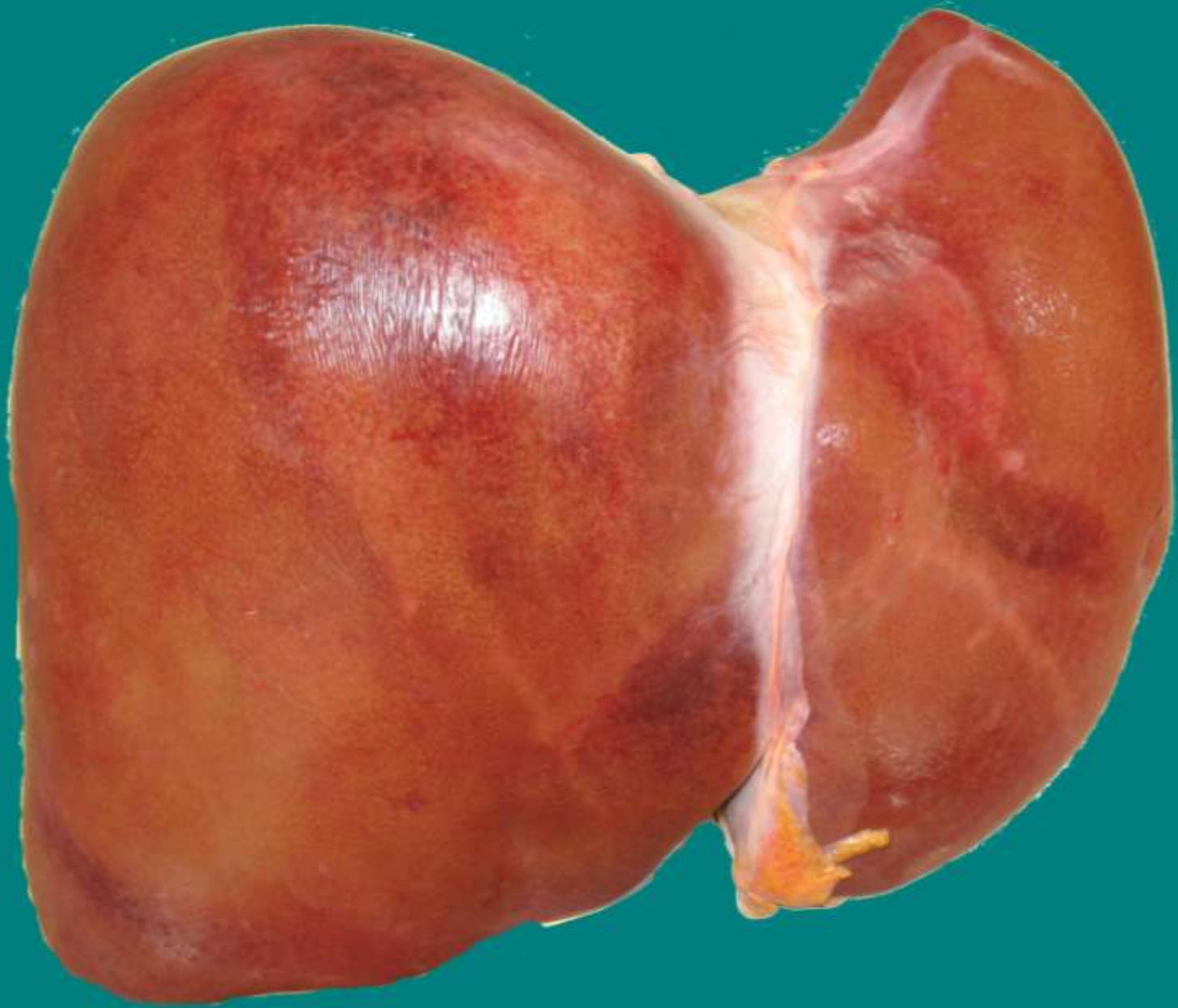



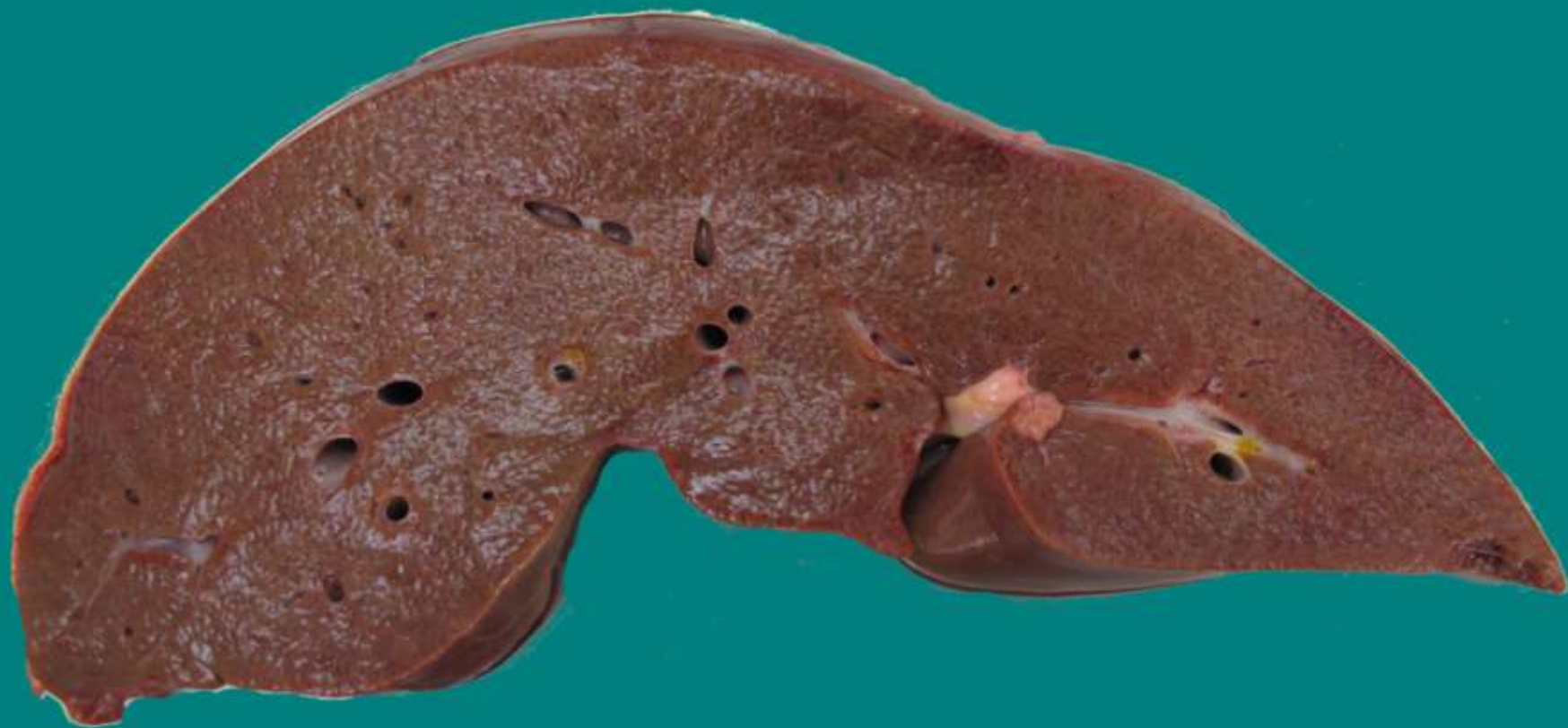




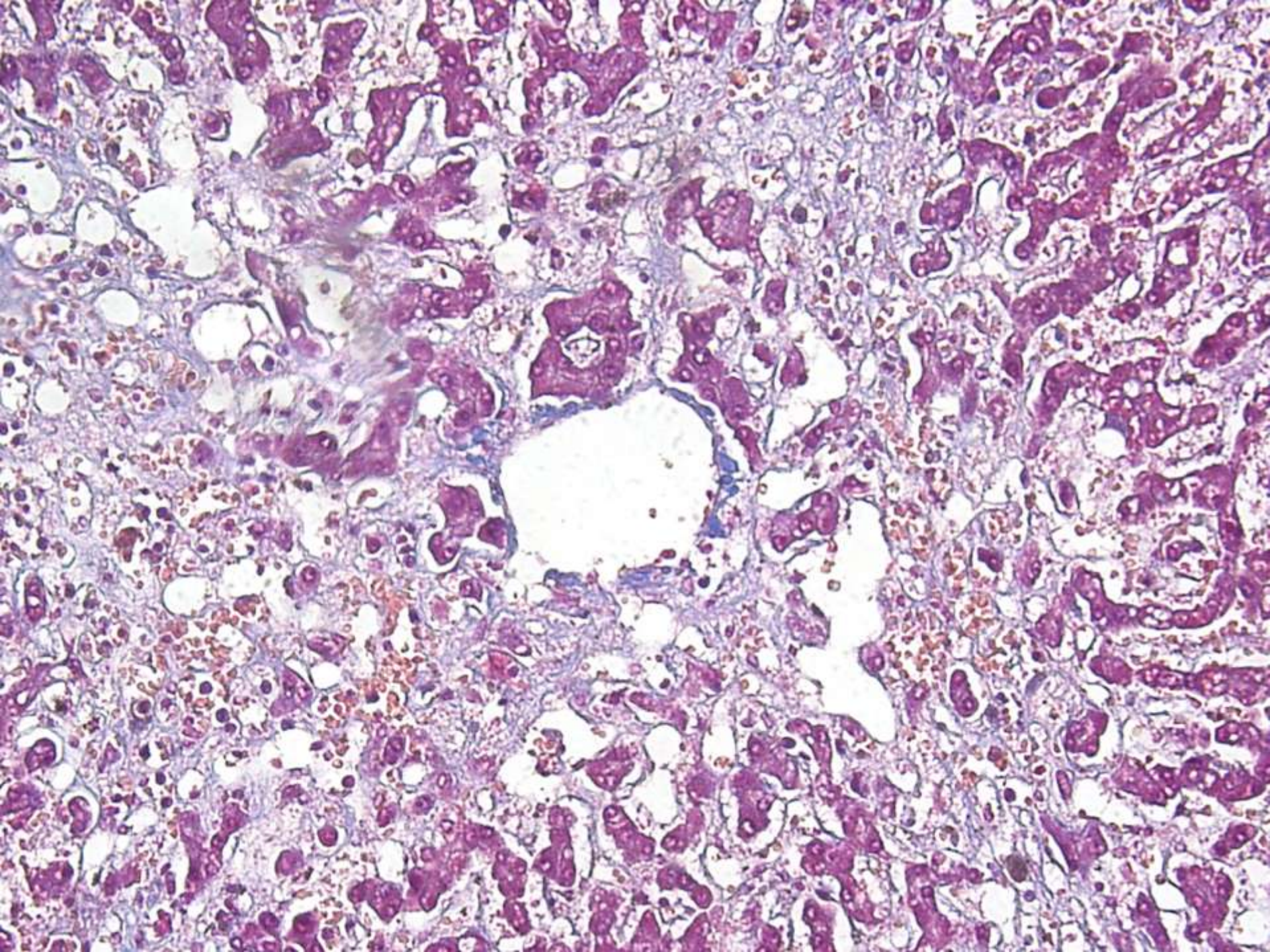
1790 g





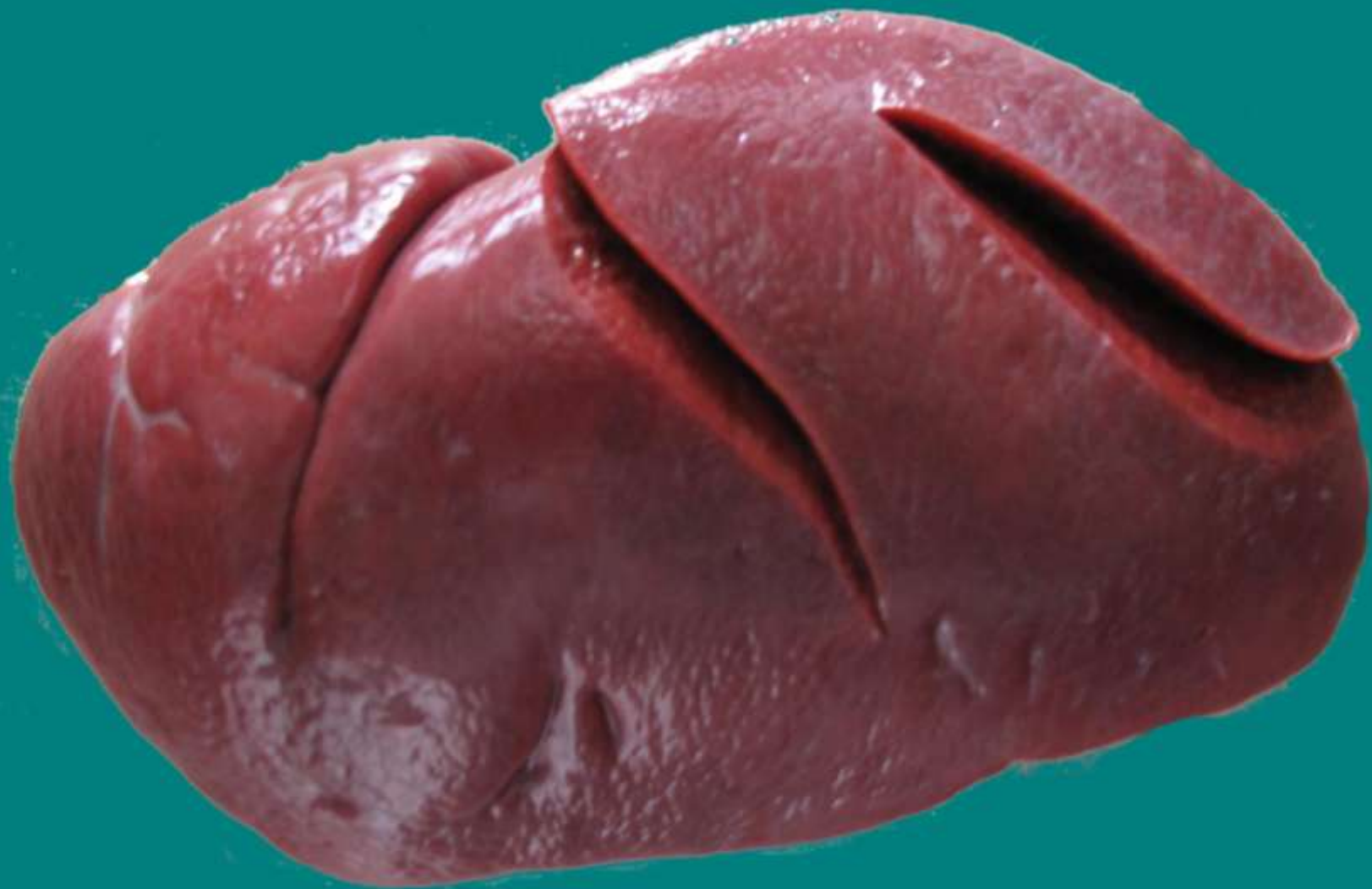



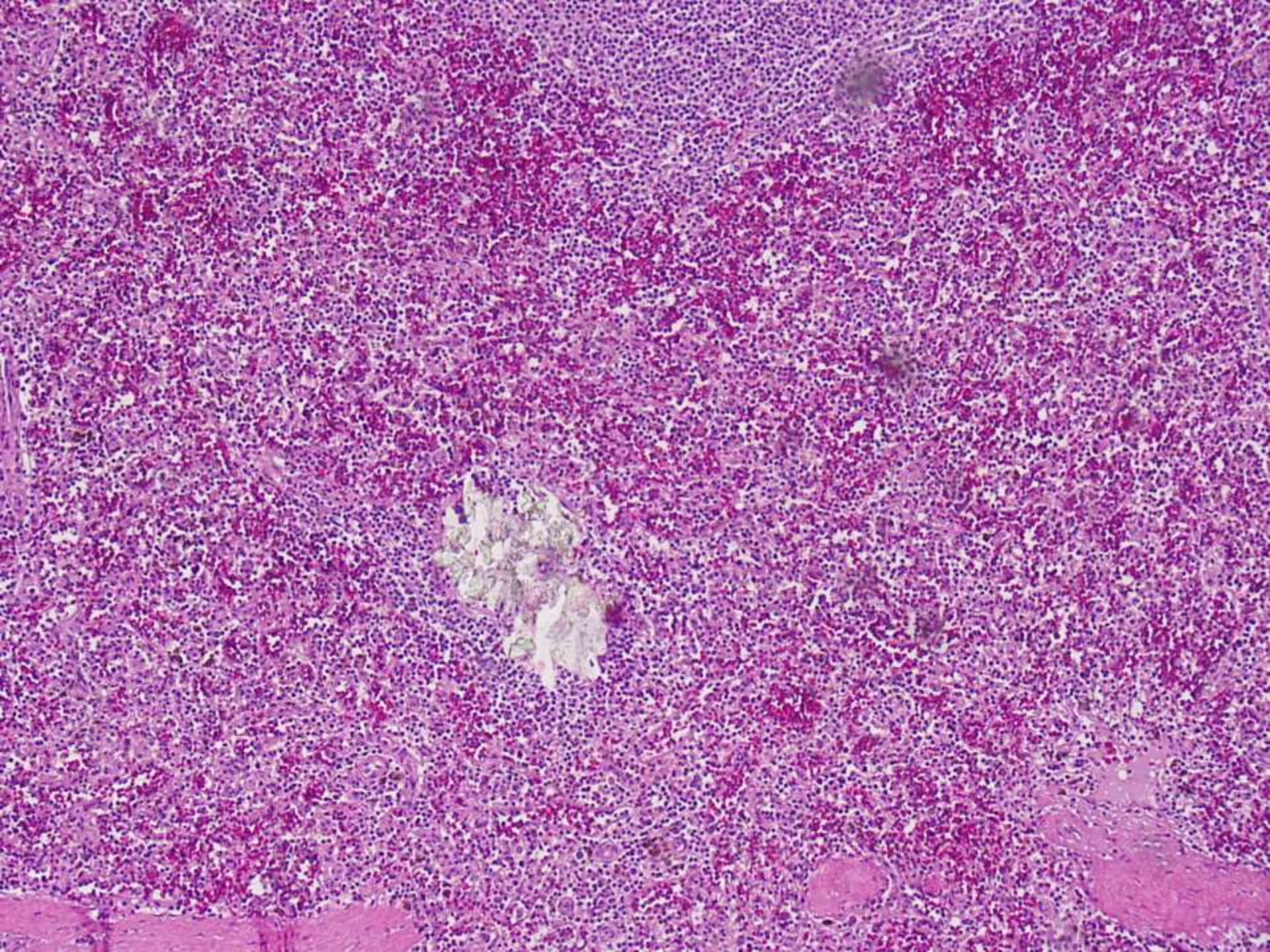




220 g

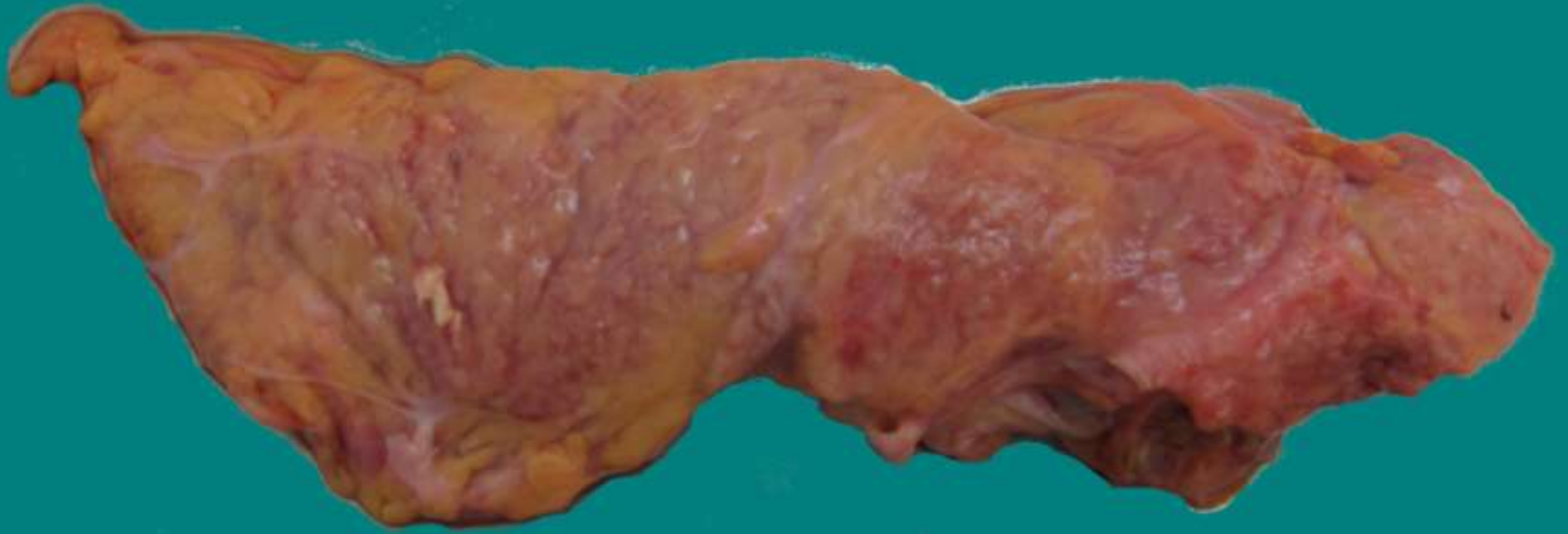



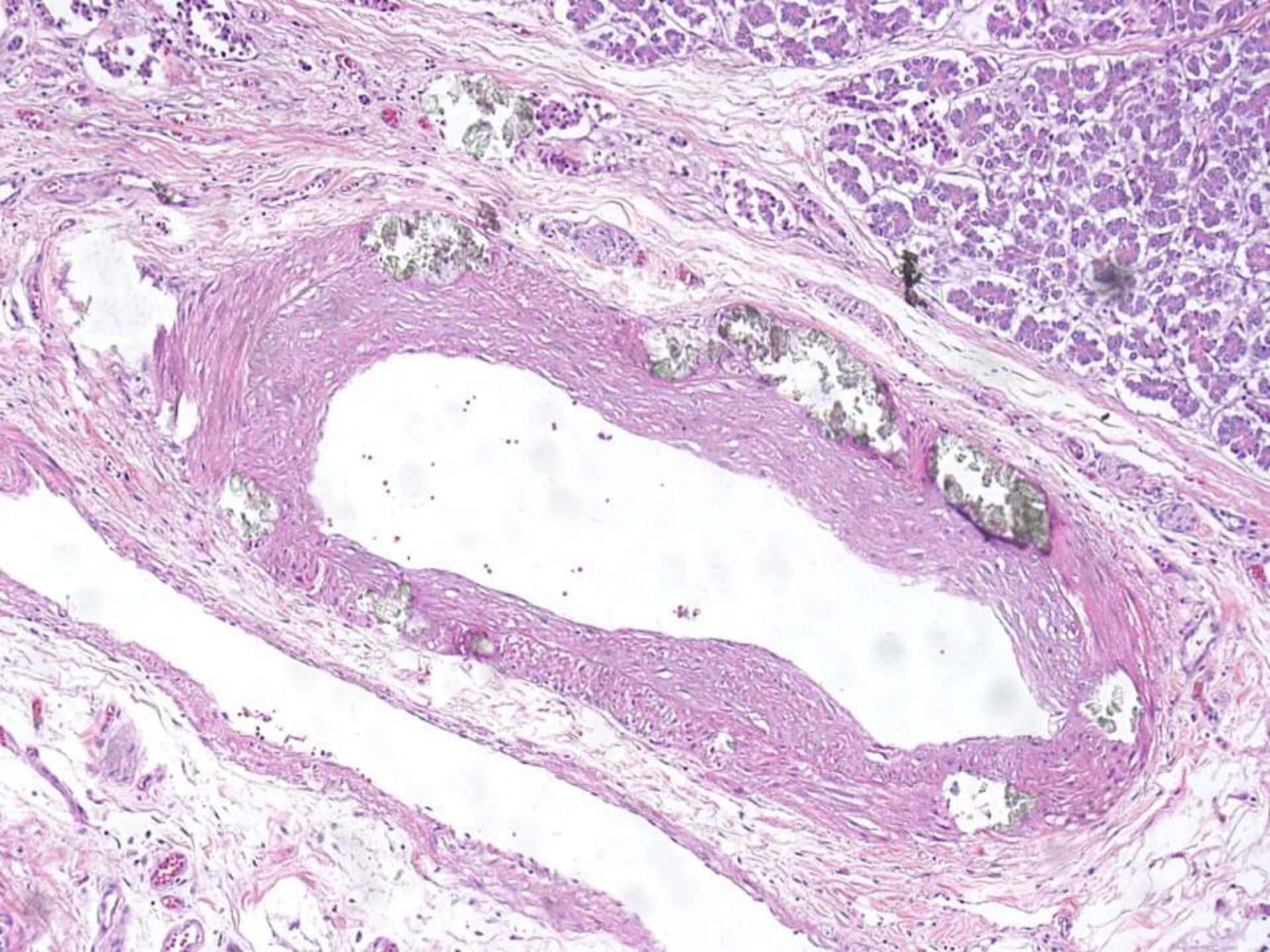




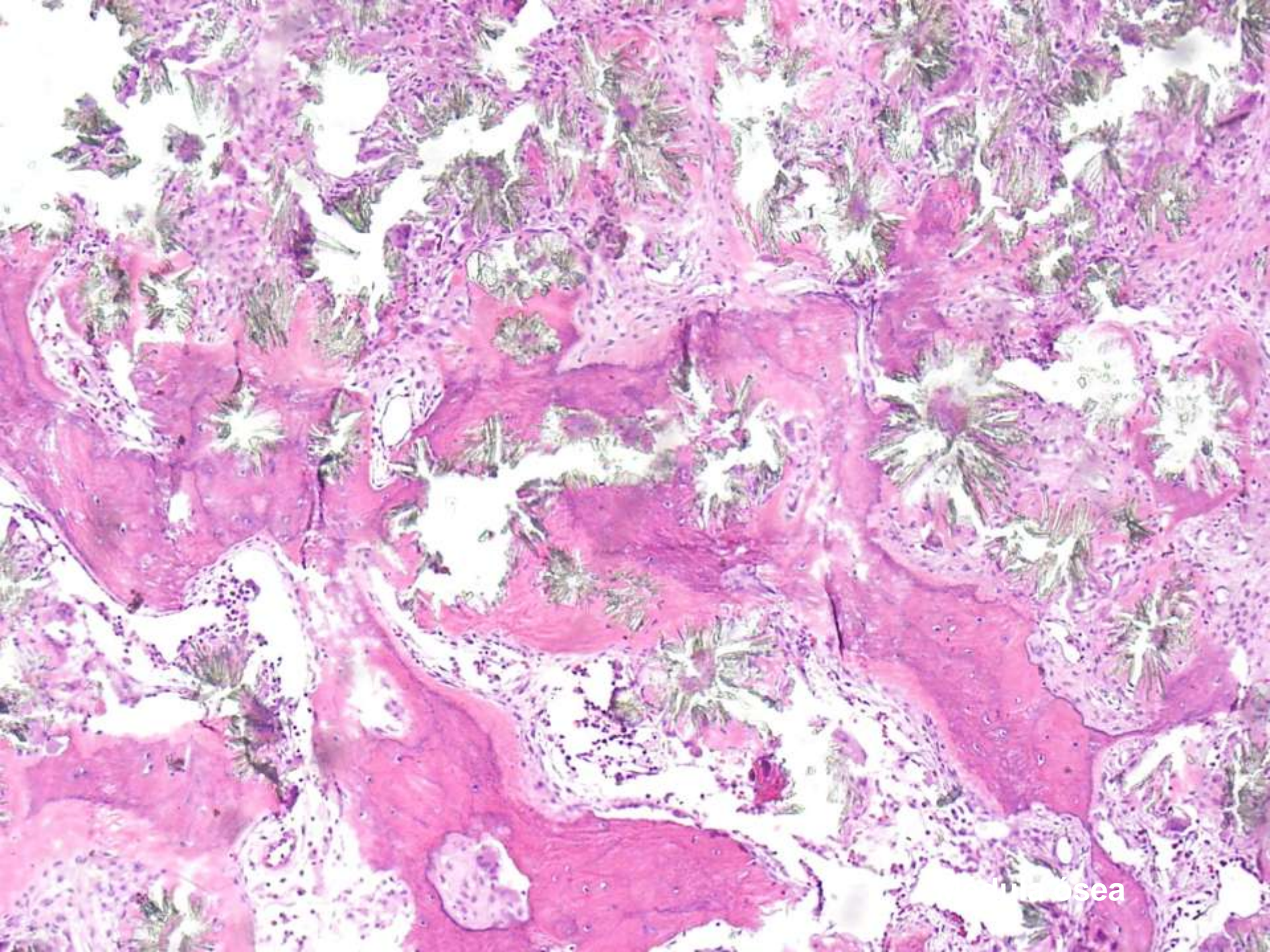
110 g



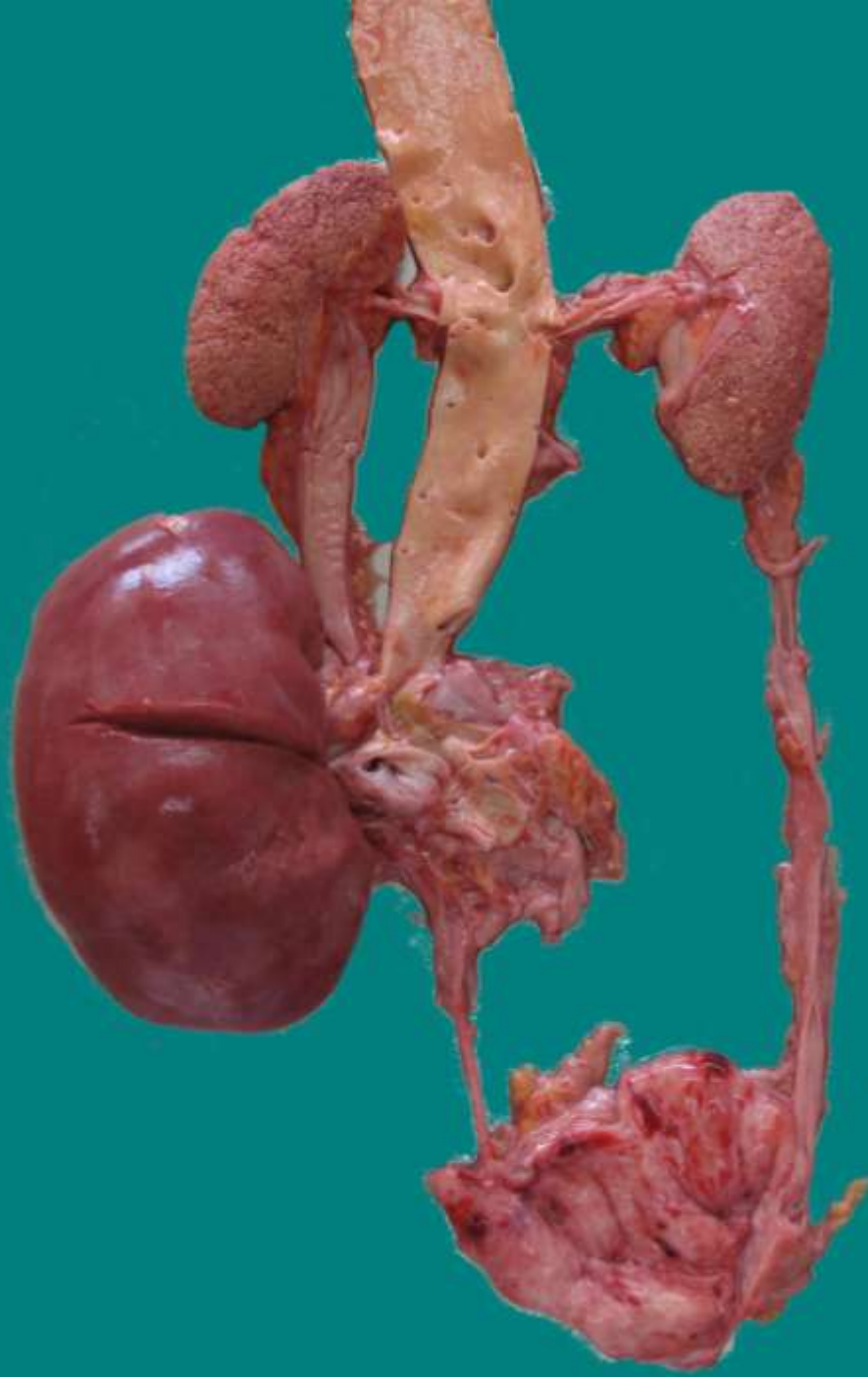






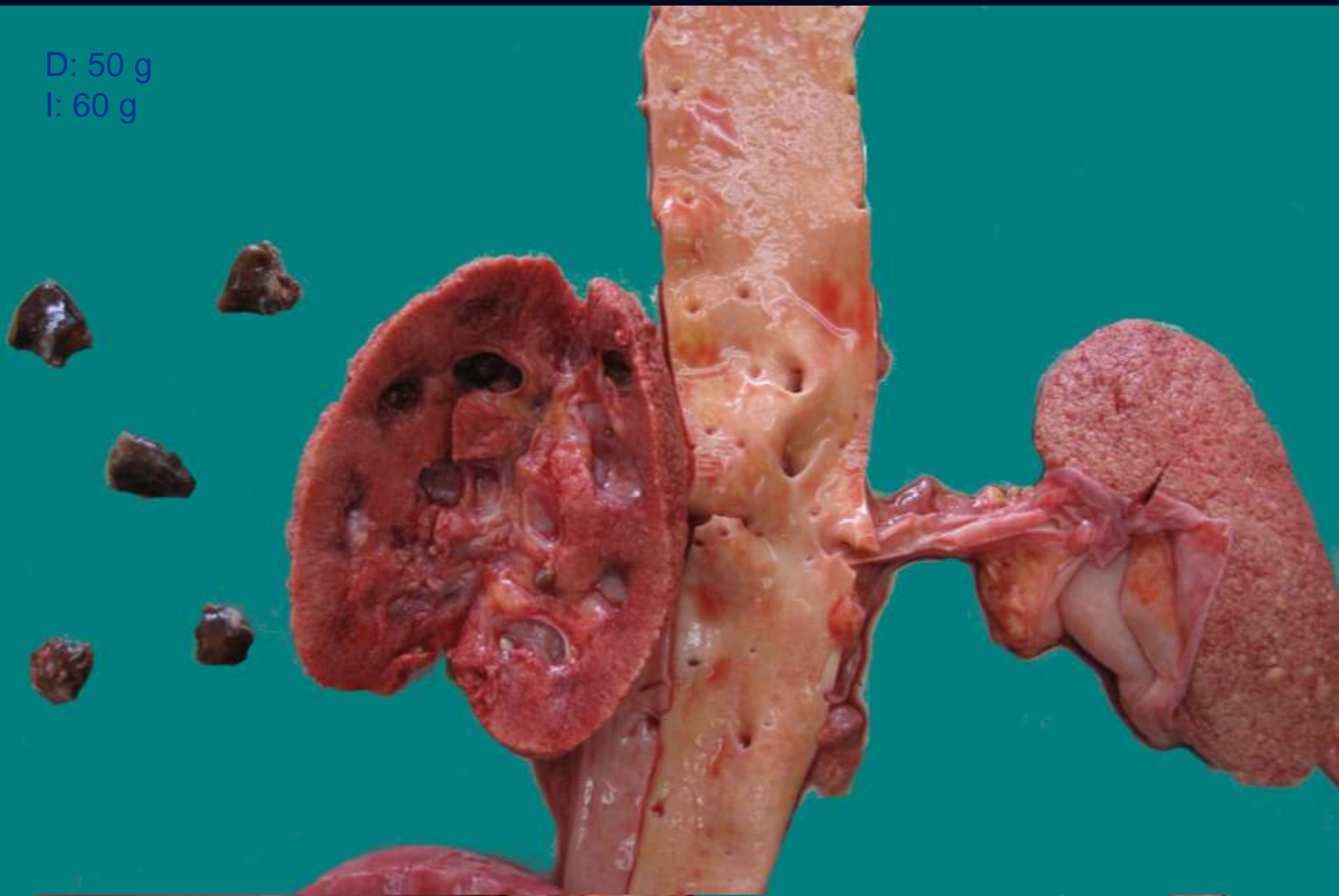



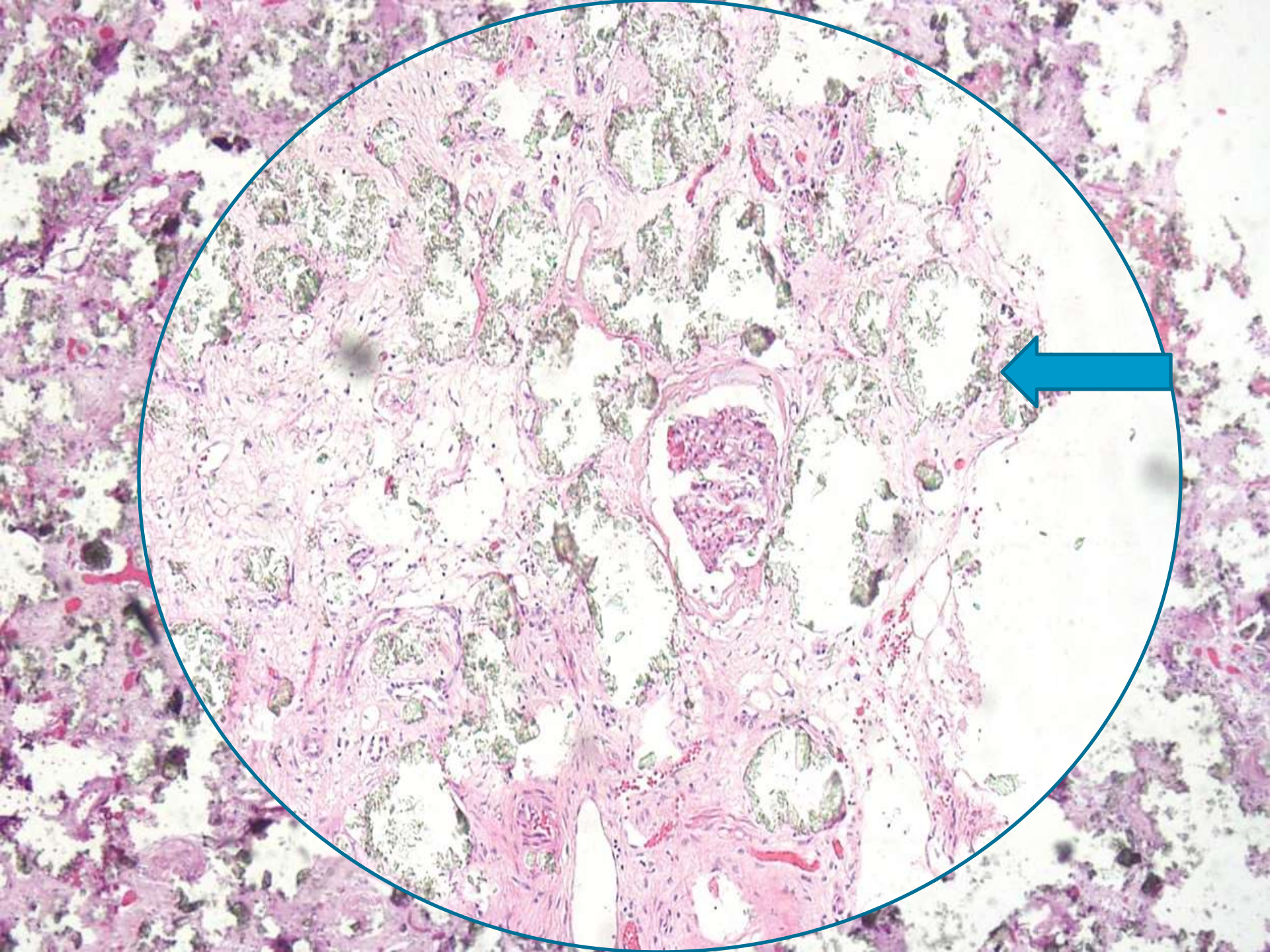




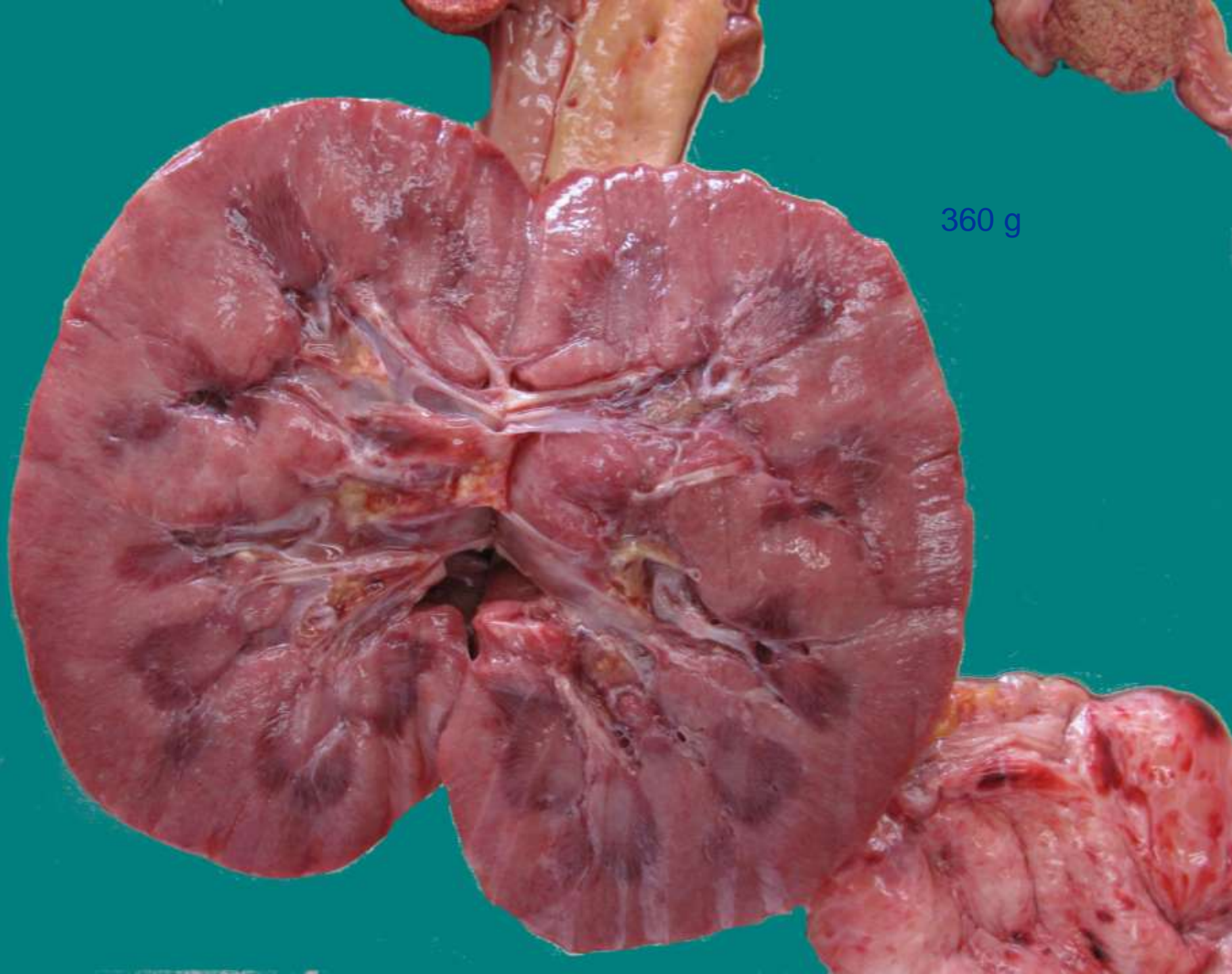D: 50 g  
I: 60 g





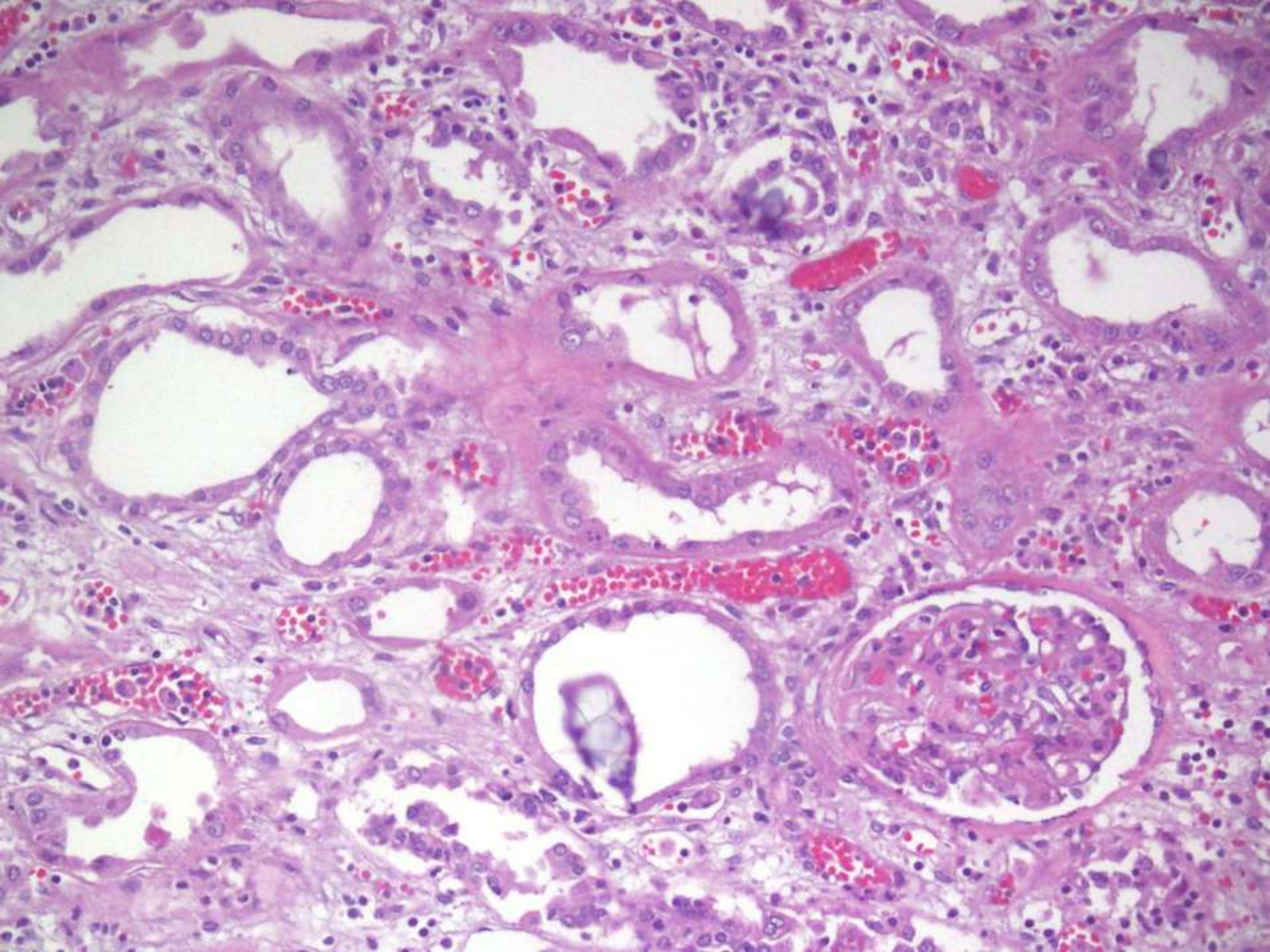






360 g







# CAUSAS DE MUERTE

- 1A. INSUFICIENCIA RENAL CRÓNICA DE NOVO
- 1B. ESTADO POST TERCER TRANSPLANTE RENAL POR #1C
- 1C. NEFROPATÍA CRÓNICA SECUNDARIA A HIPEROXALURIA
- 2. CRIPTOCOCCOSIS PULMONAR Y GANGLIONAR