XXV Congreso de la Sociedad Española de Anatomía Patológica

XX Congreso de la Sociedad Española de Citología

I Congreso de la Sociedad Española de Patología Forense

Seminario Interactivo de Citología Ginecológica

Dra. med Raquel Garza Guajardo, FIAC

Hospital Universitario, UANL

Monterrey, México

Caso No. 1

- Mujer de 64 años
- Motivo de consulta: sangrado postmenopáusico
- FUM: 50 años
- IVSA:19, CS:1, G:6, P:6
- E.F. cérvix indurado con sangrado al tacto

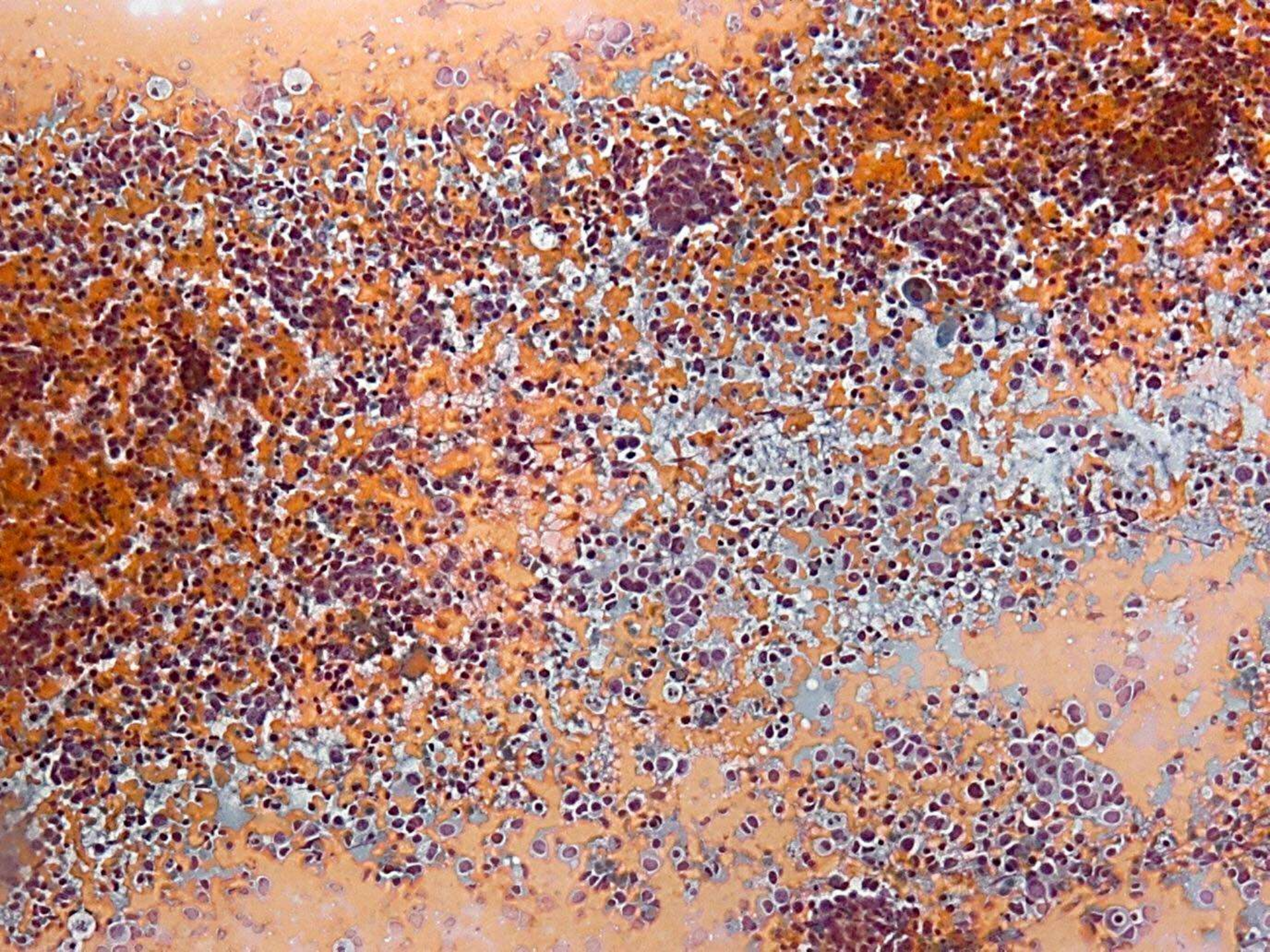

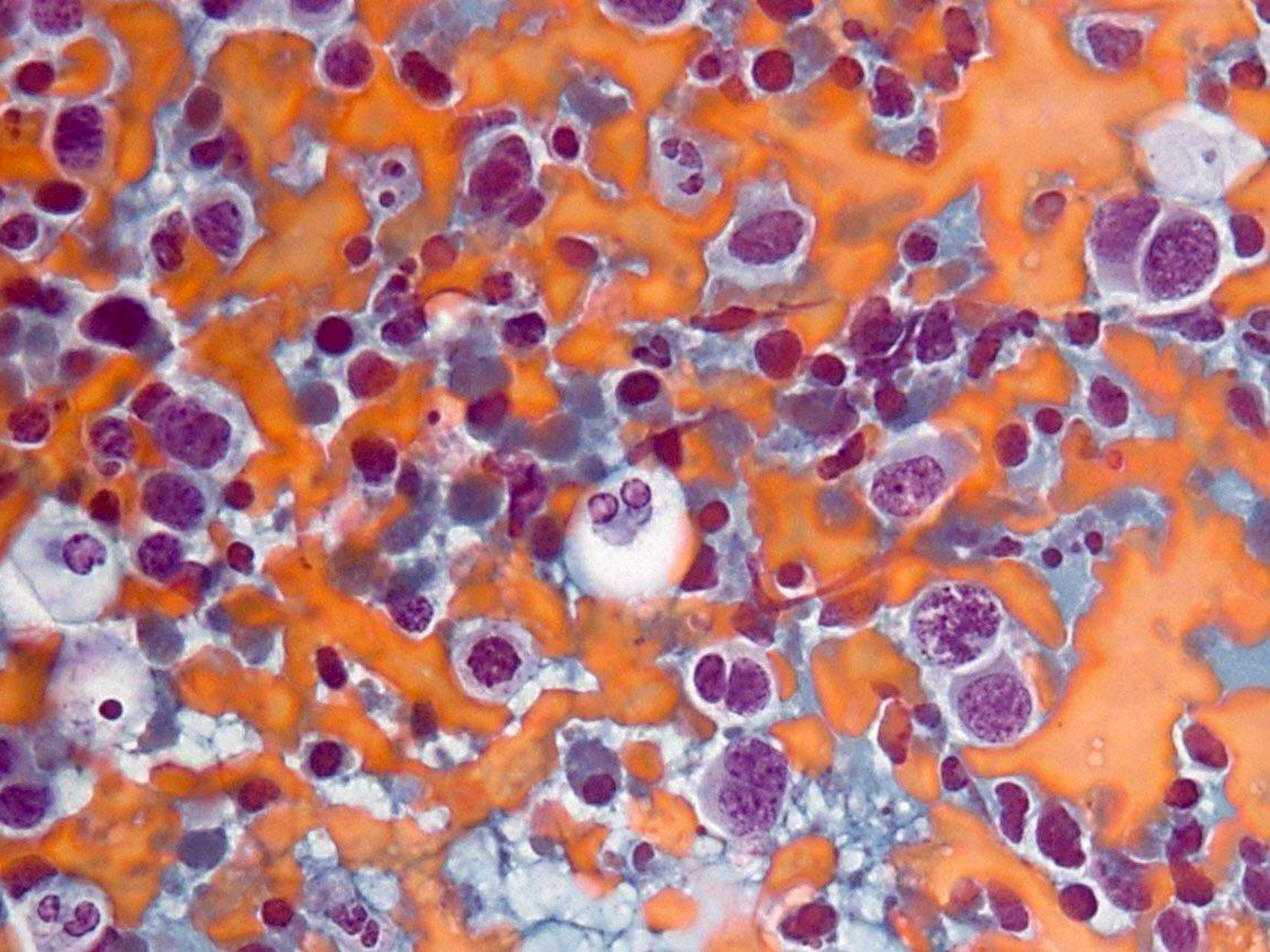

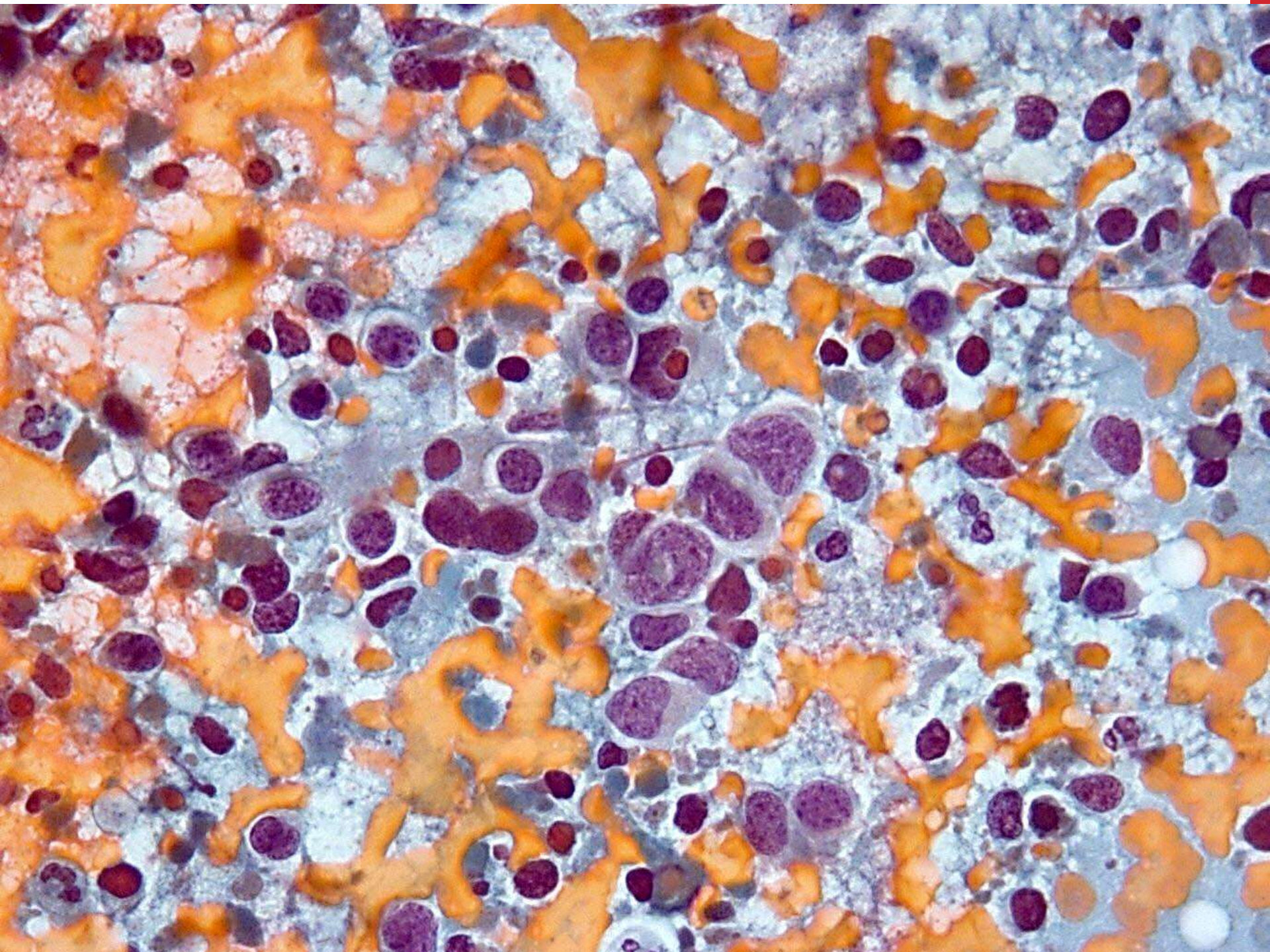

Diagnóstico

1. Adenocarcinoma endocervical
2. Linfoma
3. LIEAG
4. Carcinoma indiferenciado de células pequeñas

Diagnóstico:

Carcinoma indiferenciado de células pequeñas (CICP)

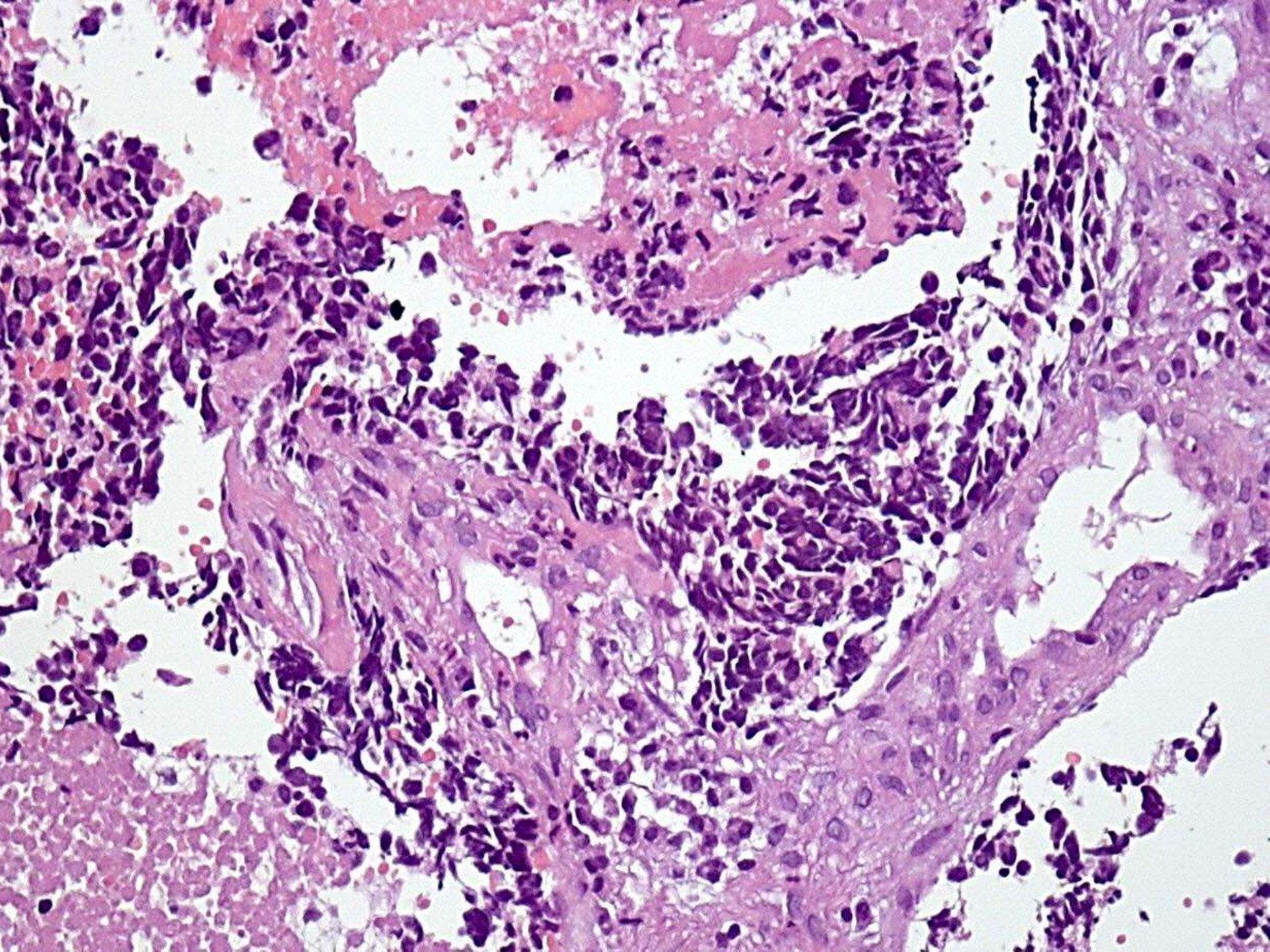

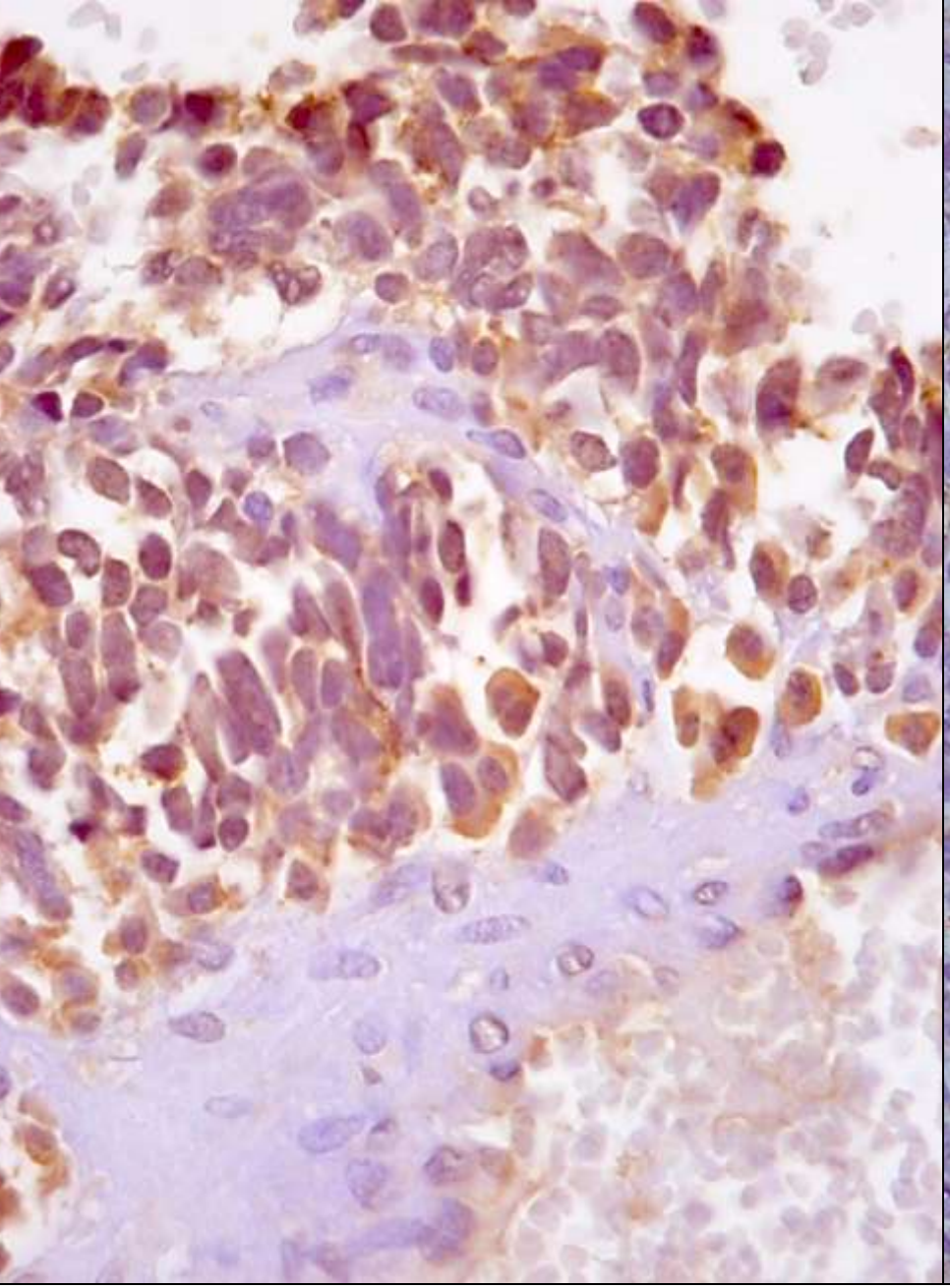

Cromogranina

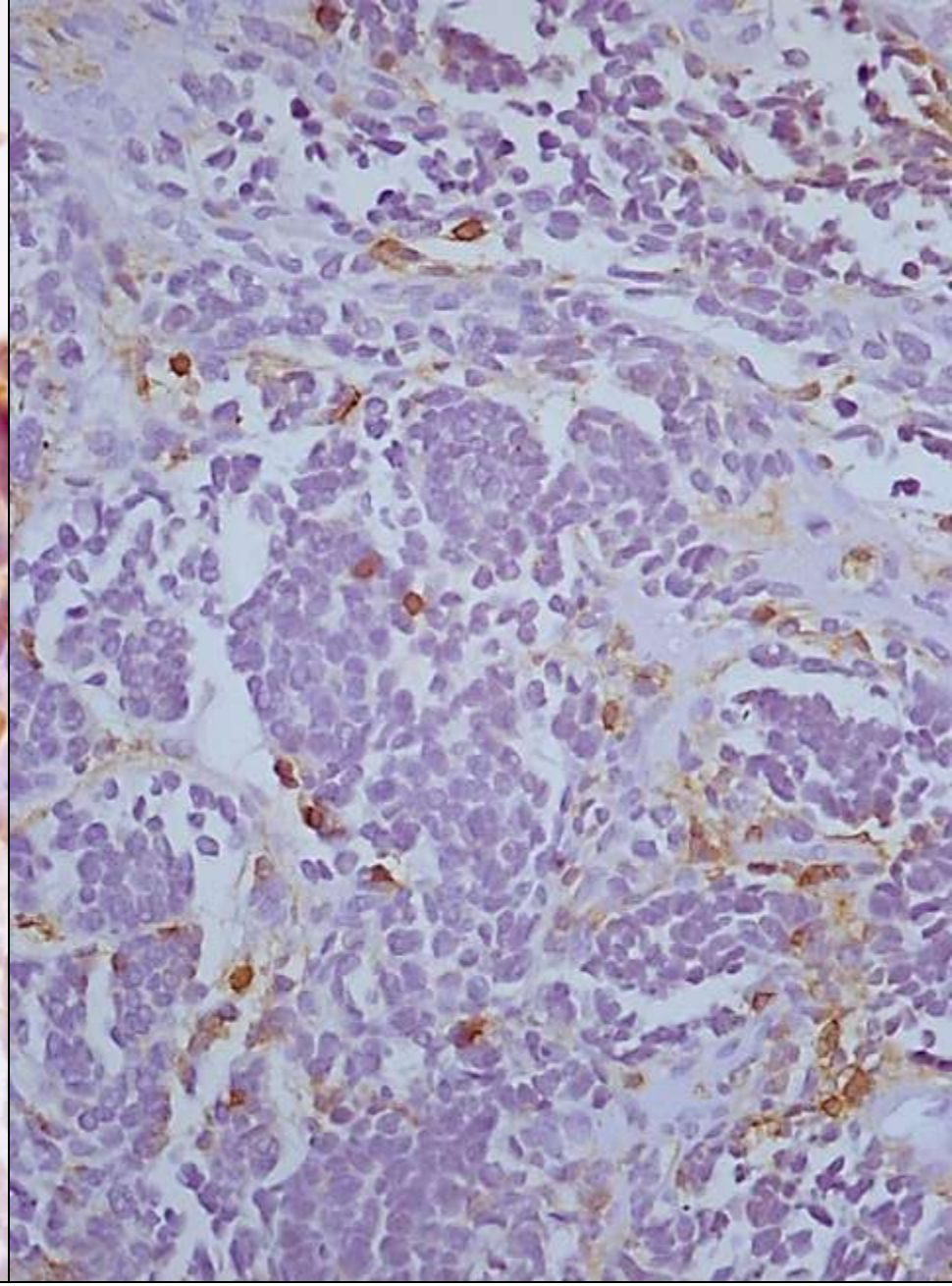

ACL

Neoplasias neuroendócrinas del cérvix

- Descritas en 1976 como «tumores carcinoides» por Albores-Saavedra
- Actualmente clasificados como los de pulmón
- El carcinoma de células pequeñas es el más común
- 24 – 83 años, edad media 42

Arch Pathol Lab Med 1997;121:34-39

CICP

- 2-5% de los carcinomas invasores
- Comportamiento biológico e histología similar al de pulmón
- Agresividad mayor que su contraparte escamosa en el mismo estadio
- La mayoría de los pacientes mueren 2-3 años después del diagnóstico

Carcinoma de células pequeñas

Hallazgos citológicos

- ✓ Fondo necrótico 92%
- ✓ Células sueltas 83%
- ✓ Moldeamiento nuclear 100%
- ✓ Cromatina en sal y pimienta 100%
- ✓ Grupos delgados 75%
- ✓ Protrusión nuclear 50%
- ✓ Nucléolo inconspicuo 75%

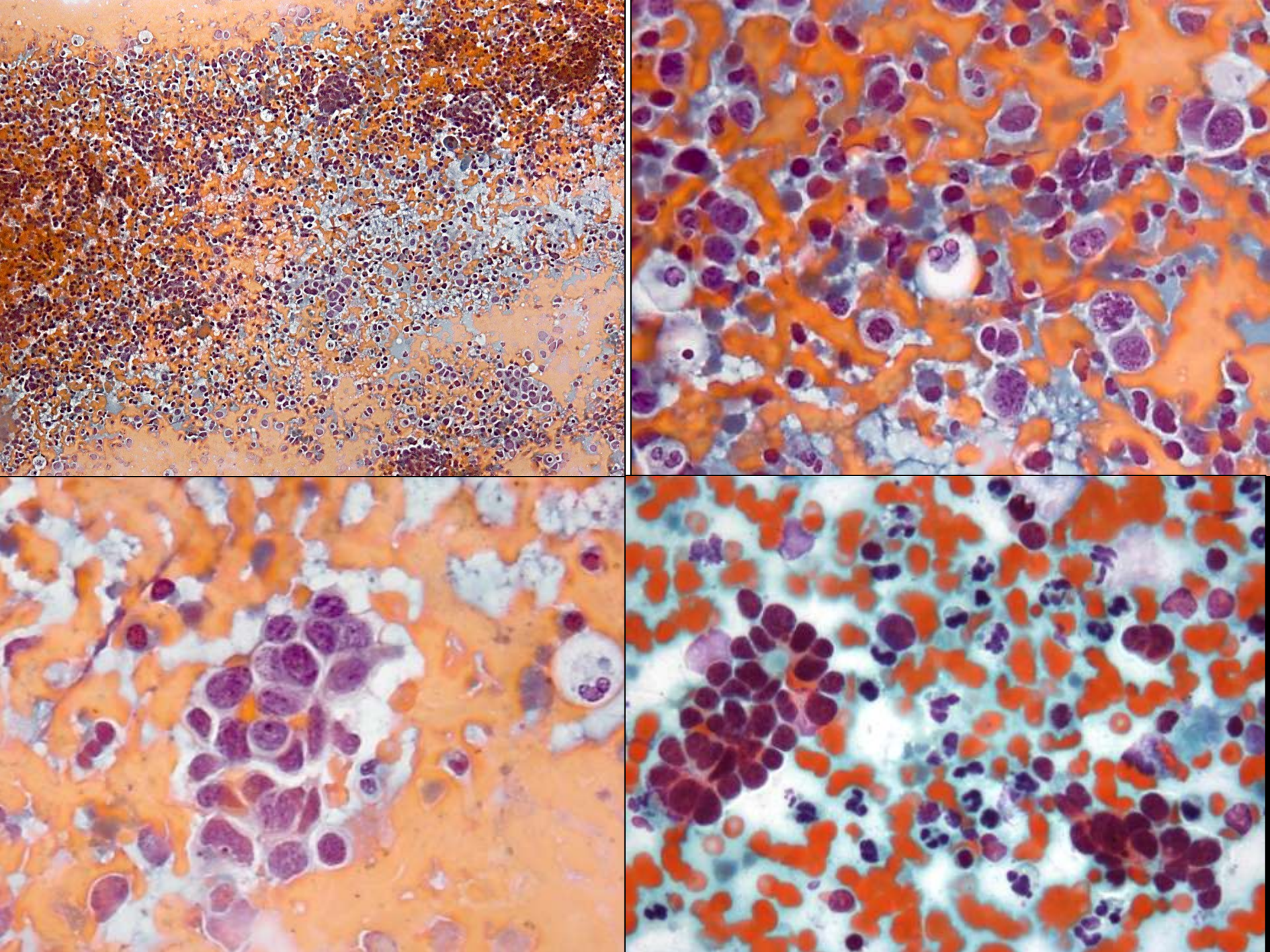

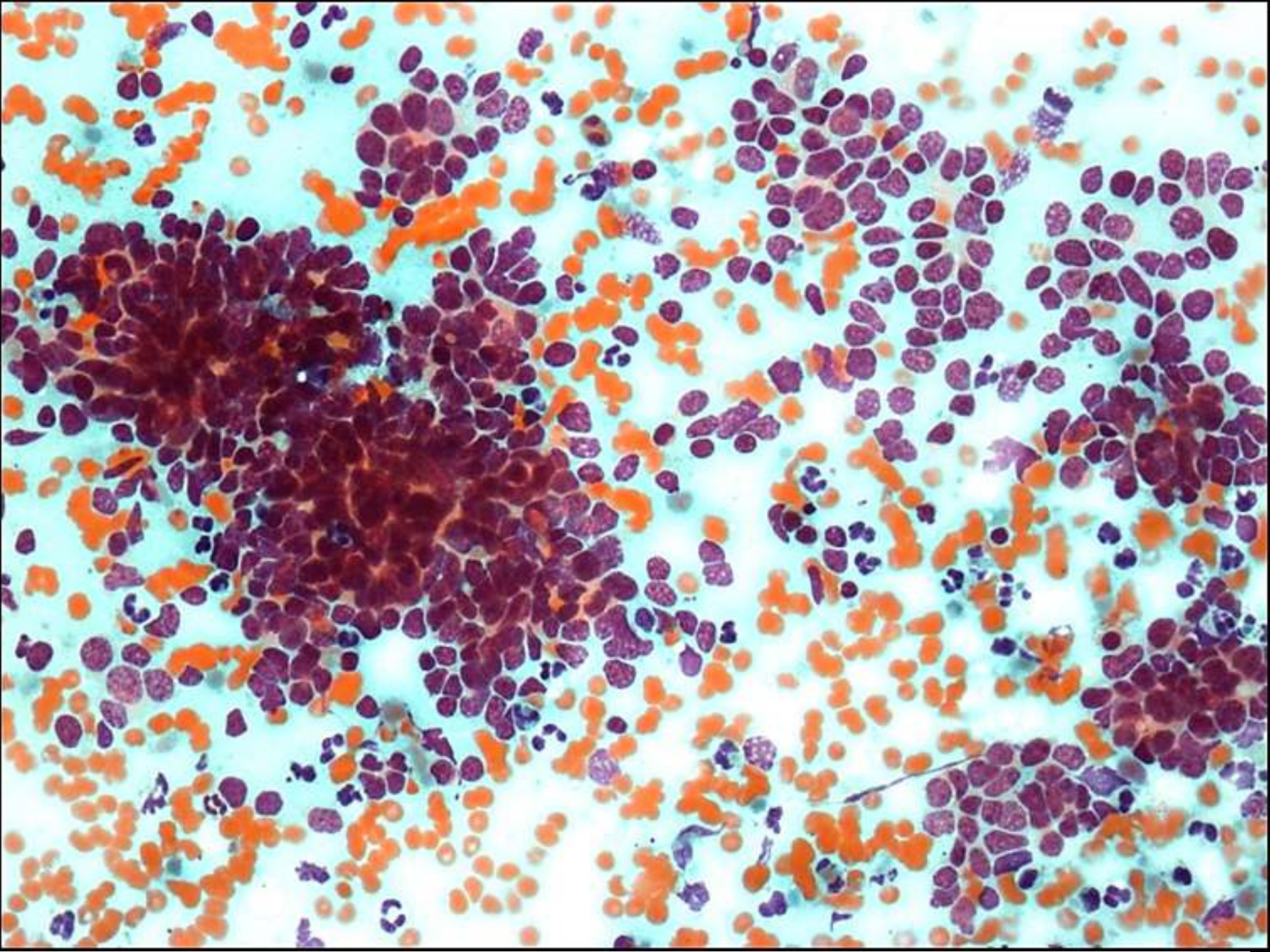

CICP

- Dificultades diagnósticas y baja sensibilidad
- Certeza diagnóstica de 38.5 – 79%

➢ Causas de la no detección:

  - Crecimiento subepitelial con epitelio normal preservado
  - Localización endocervical alta

Cancer Cytopathol 1998;84:281-288
Acta Cytol 2002;46:637-644
Diagn Cytopathol 2008;36:618-623

Diagnóstico diferencial

- Linfoma
- LIEAG
- Cervicitis linfocítica
- Inflamación inespecífica
- Células endometriales
- Adenocarcinoma endocervical

Cancer Cytopathol 1998;84:281
Diagn Cytopathol 2008;36:618

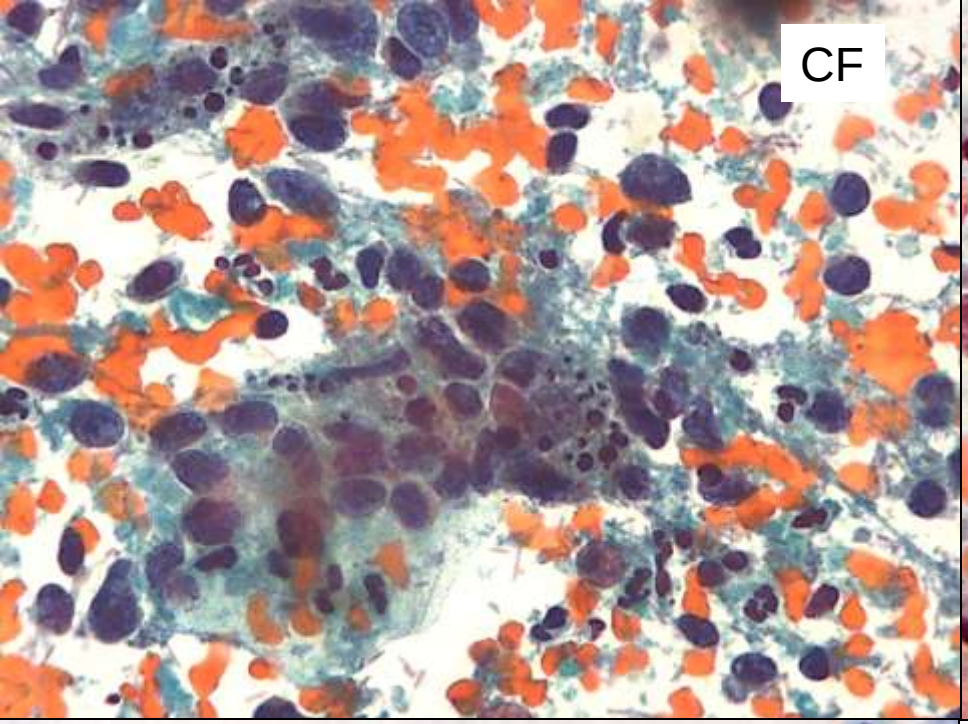
CF

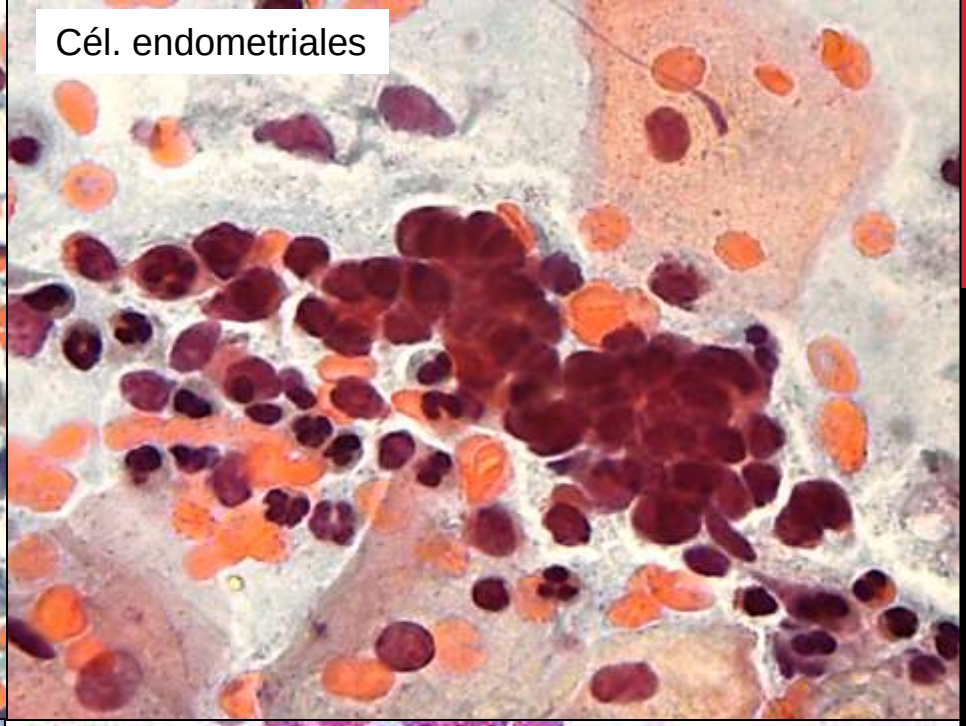
Cél. endometriales

Ca.in situ

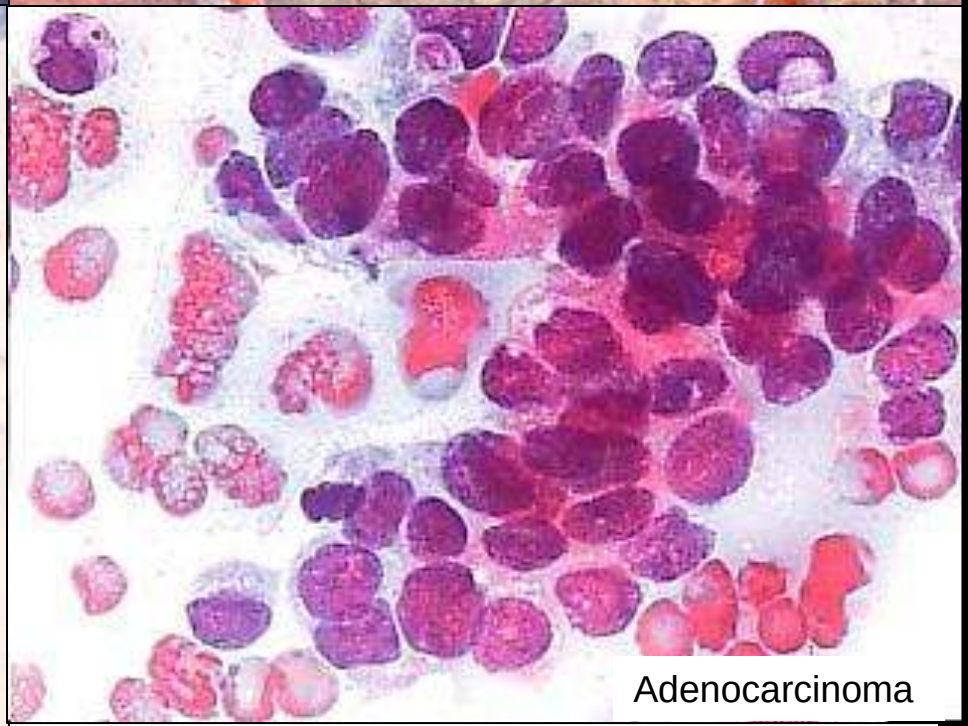
Adenocarcinoma

Conclusiones CICP

- Baja sensibilidad
- Imita condiciones benignas
- Se confunde con lesiones precursoras y otros carcinomas
- Ante la sospecha citológica se requiere biopsia y tratamiento urgentes

Caso No. 2

- Mujer de 38 años que acude a citología de control
- G-2, P-2
- Último DOC hace 10 años, desconoce el resultado
- E.F. Cérvix liso, sin leucorrea

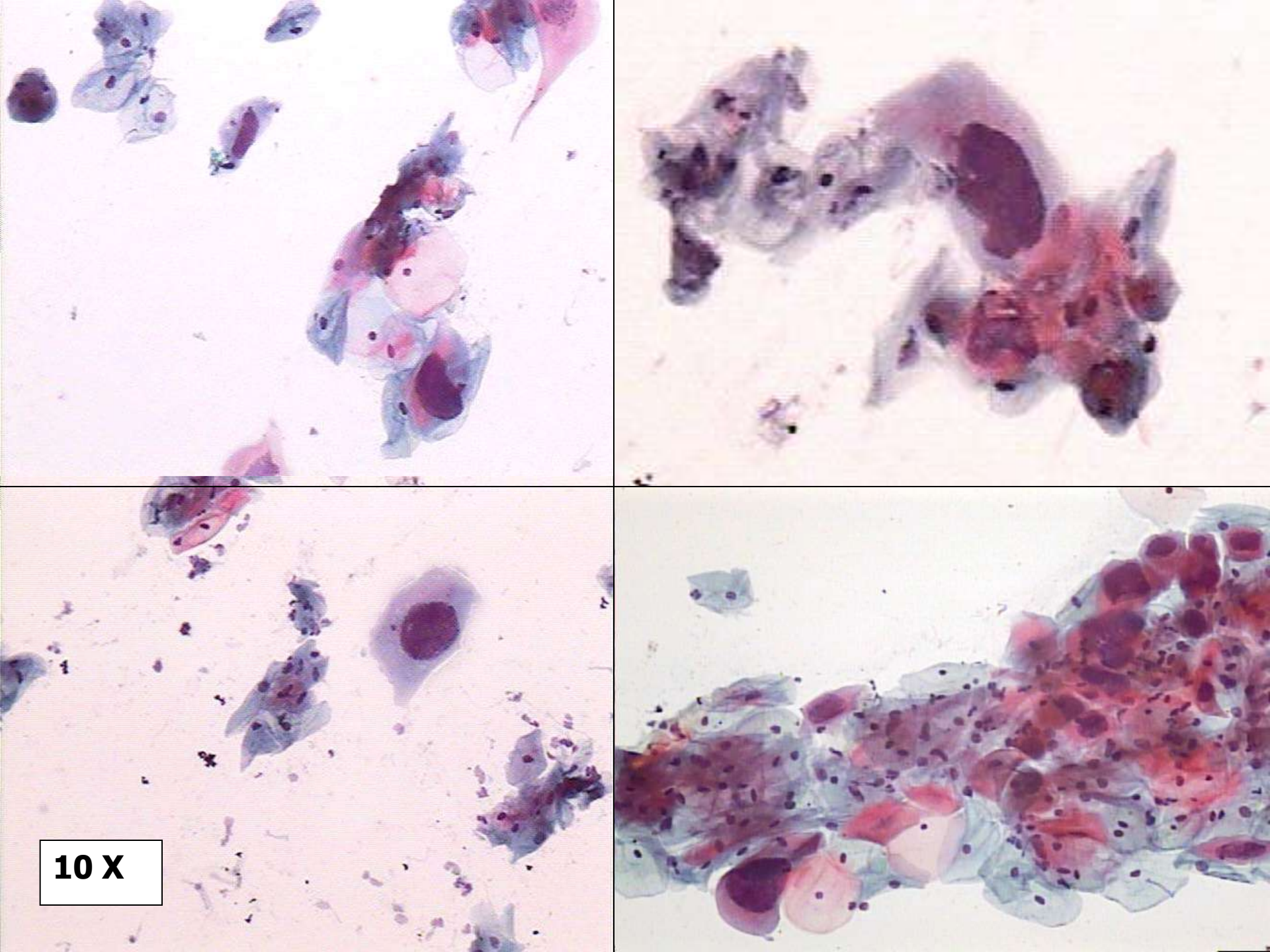
10 X

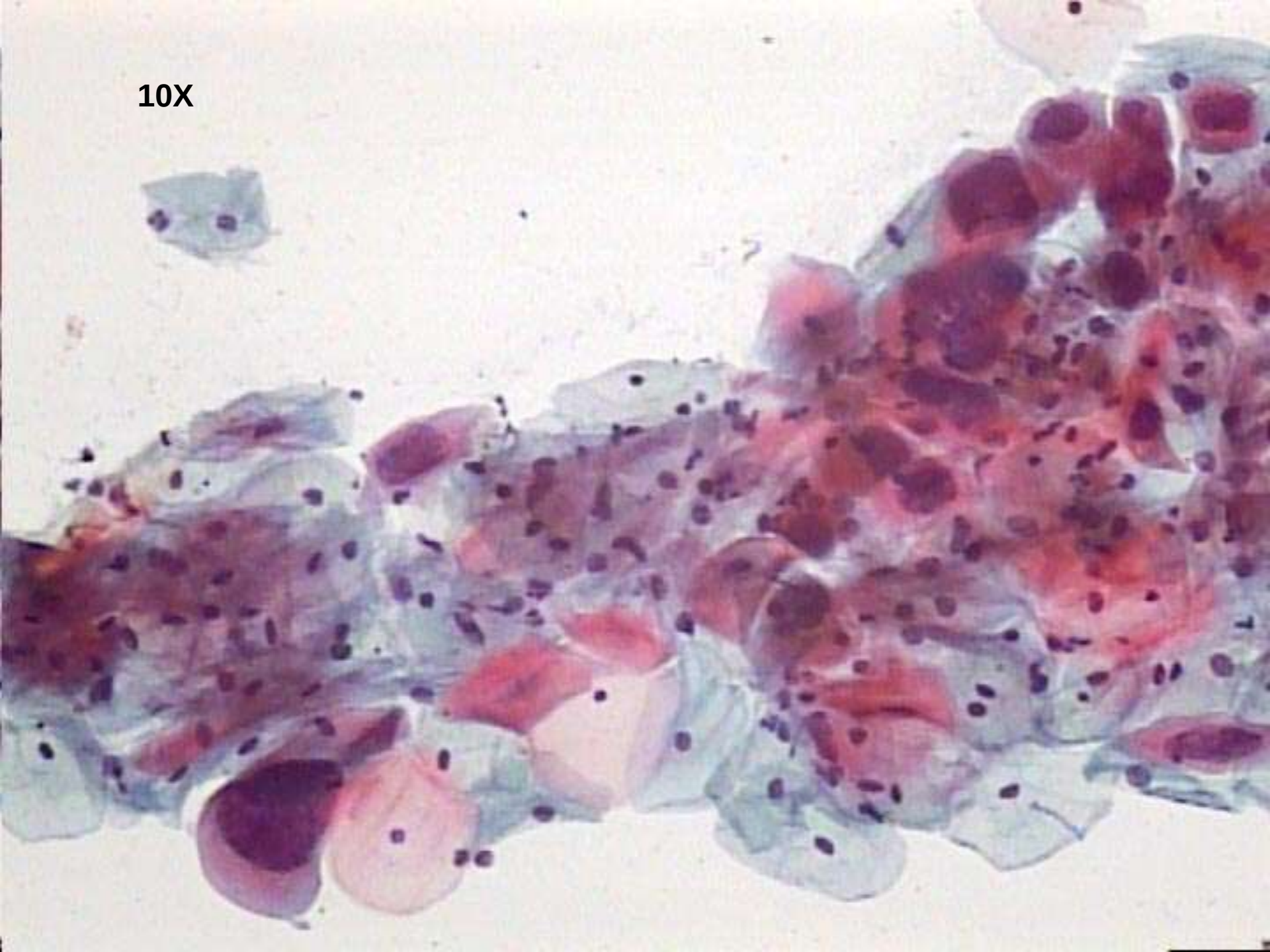
10X

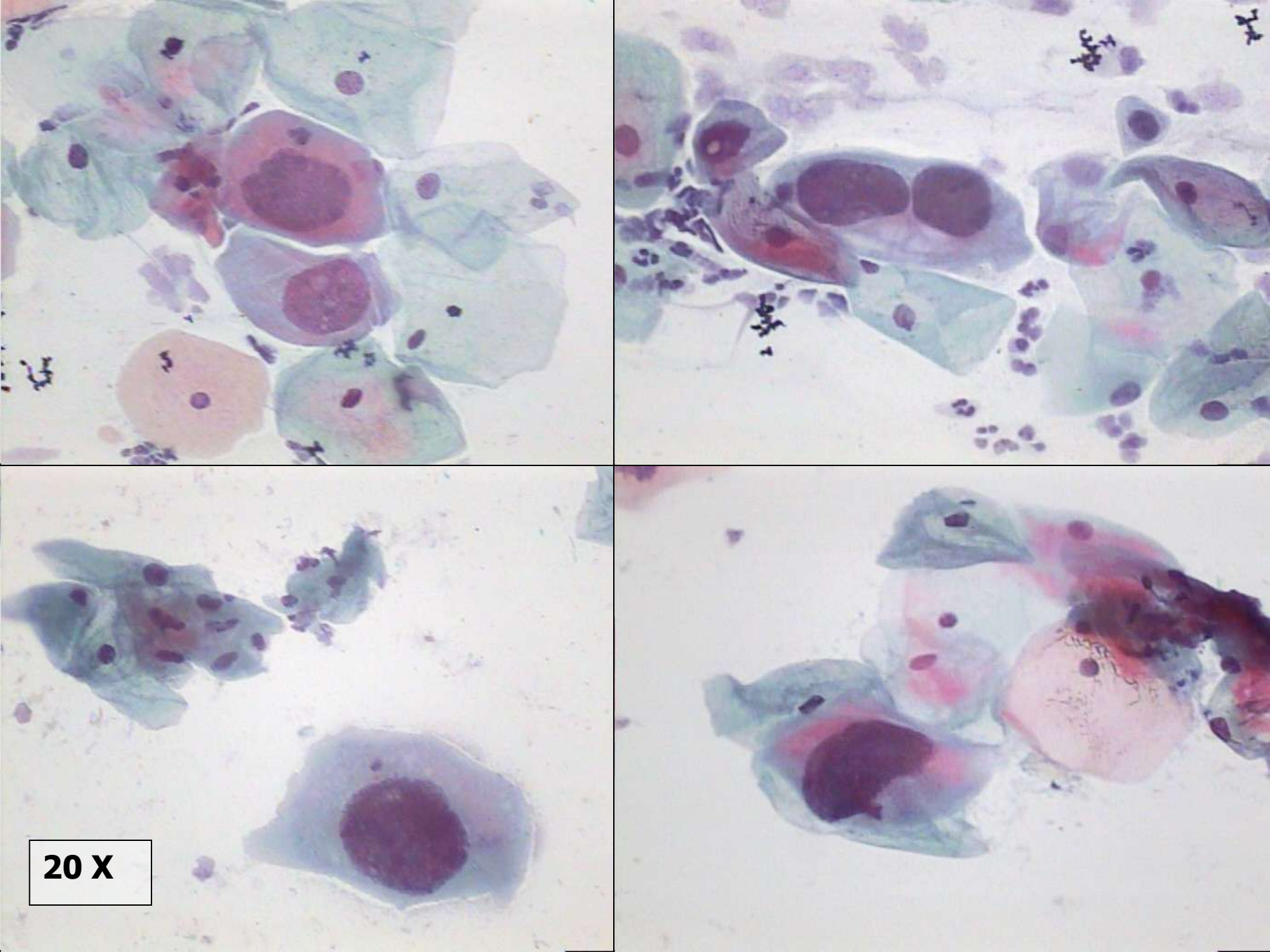
20 X

40 X

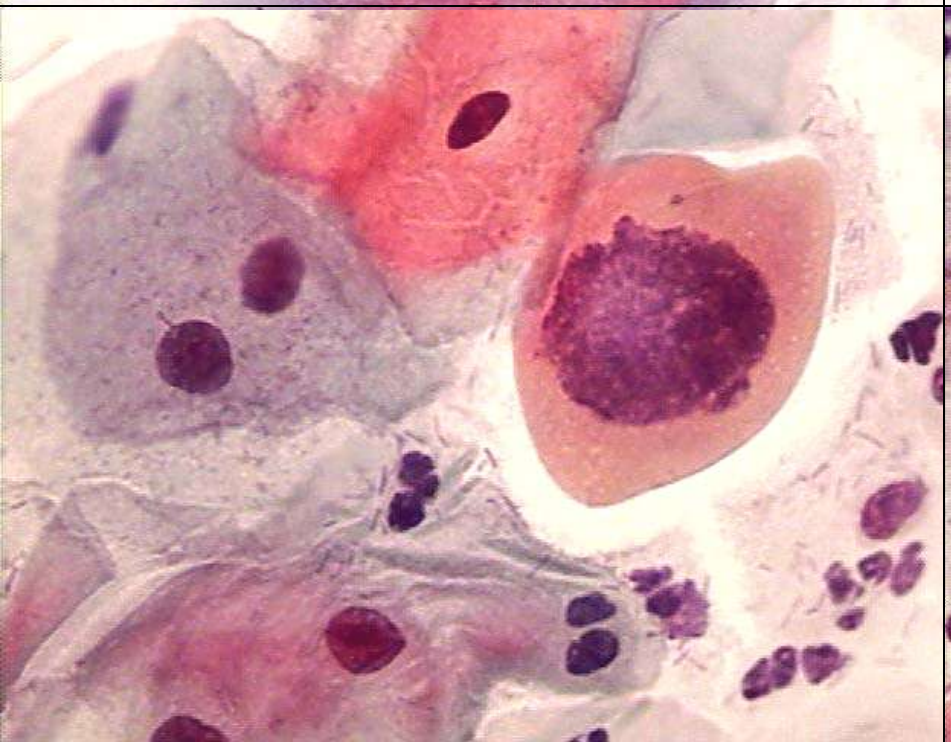

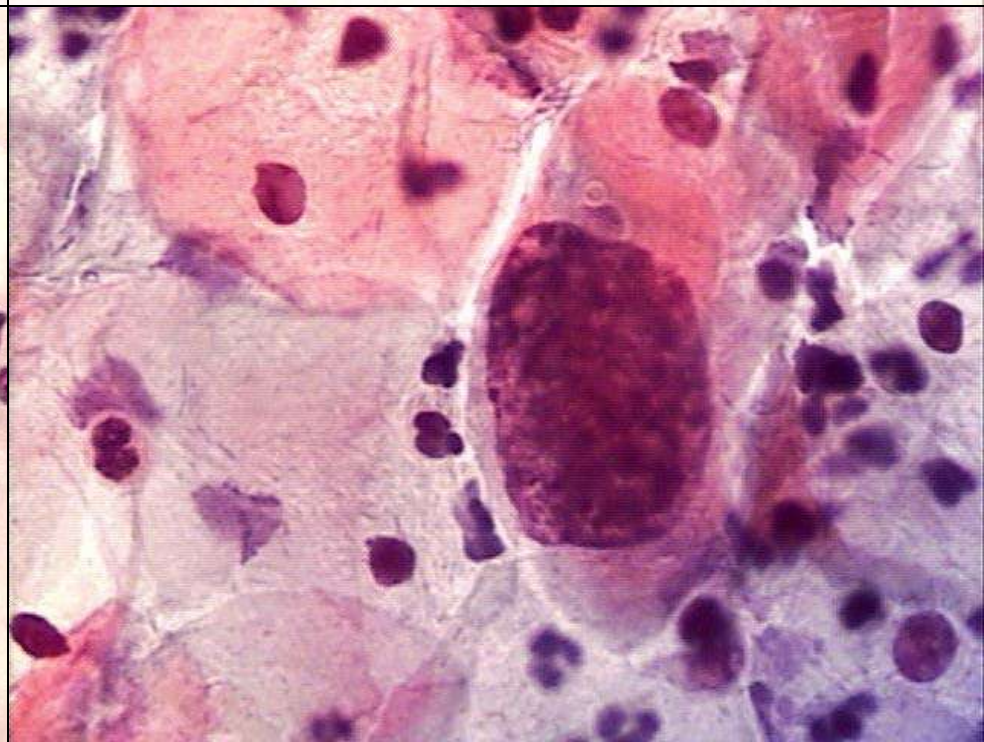

Diagnóstico

1. Carcinoma escamoso invasor queratinizante
2. Lesión intraepitelial escamosa de alto grado
3. Regeneración atípica
4. Carcinoma no clasificable

Diagnóstico:

LIEGA queratinizante

“Displasia pleomórfica”

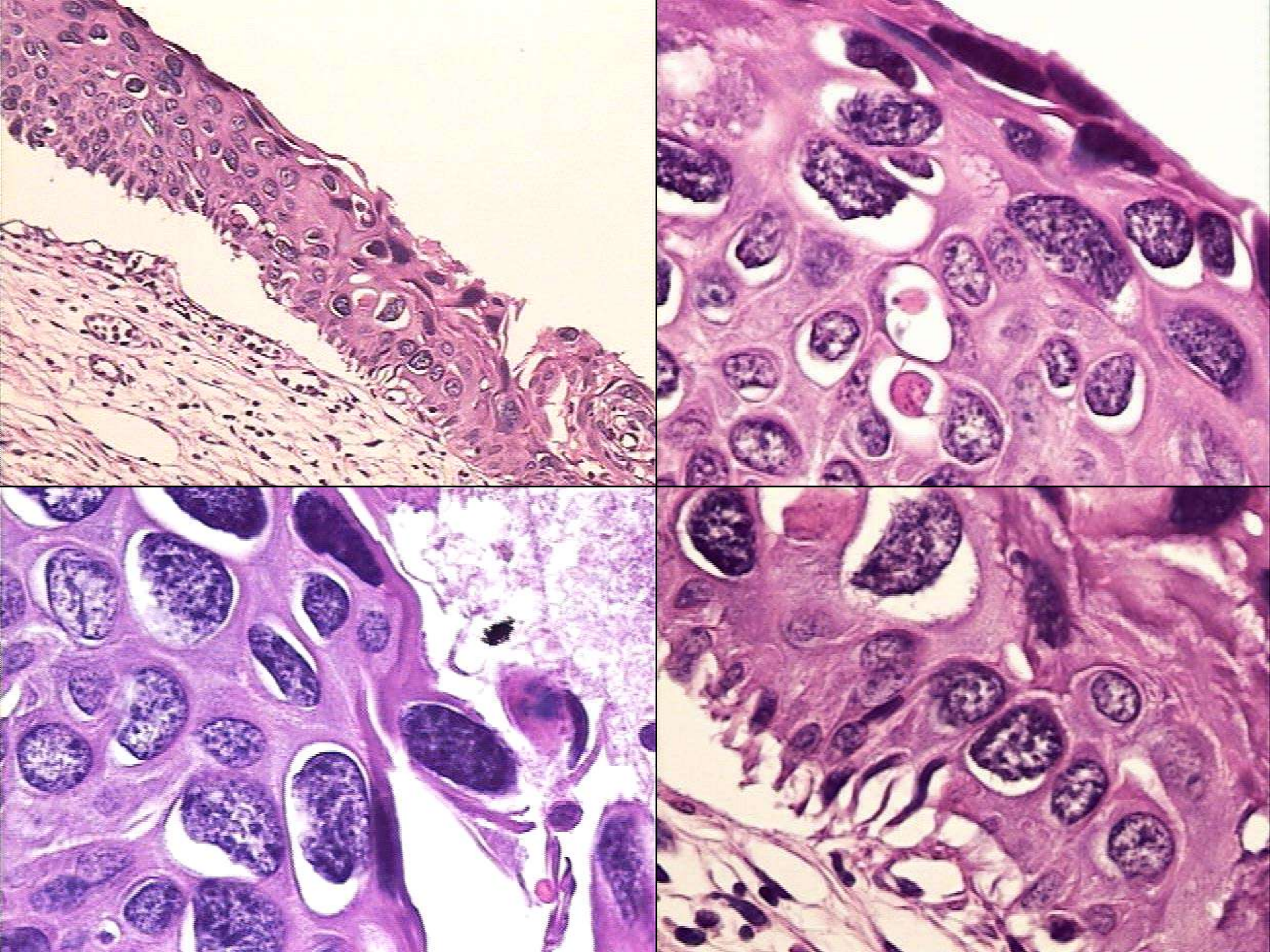

LIEGA

Tipo no queratinizante

- Zona de transición
- Células pequeñas,
    - Parabasal/metaplásica

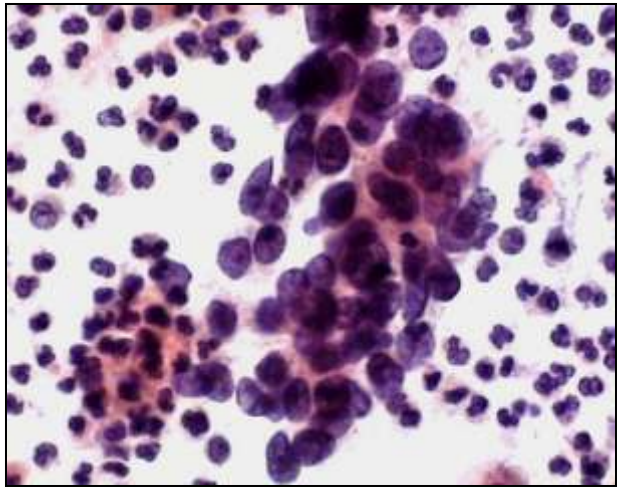

Tipo queratinizante

- “Ca in situ bien diferenciado” “displasia pleomórfica”
- Exocérvix

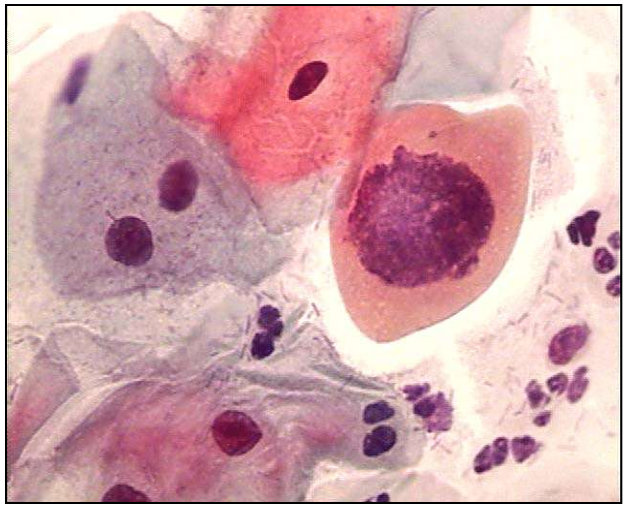

LIEGA Queratinizante

- Pleomorfismo marcado
- Disqueratosis
- Perlas de queratina y escamas
- Tamaño variable
- Citoplasma queratinizado
- Bordes celulares rígidos
- Cromatina gruesa granular, hipercromasia, picnosis nuclear
- Fondo limpio

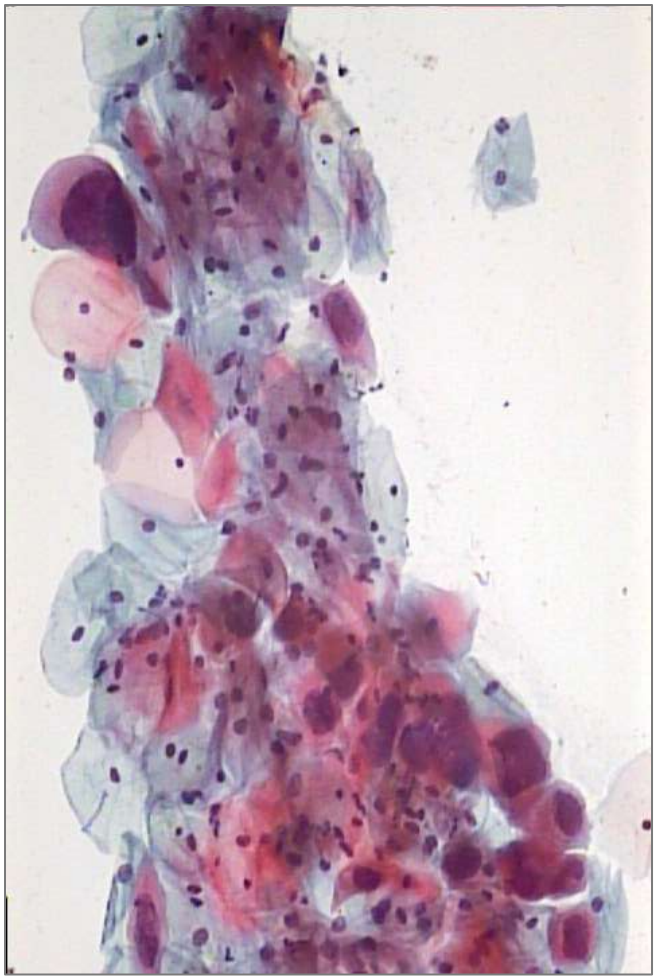

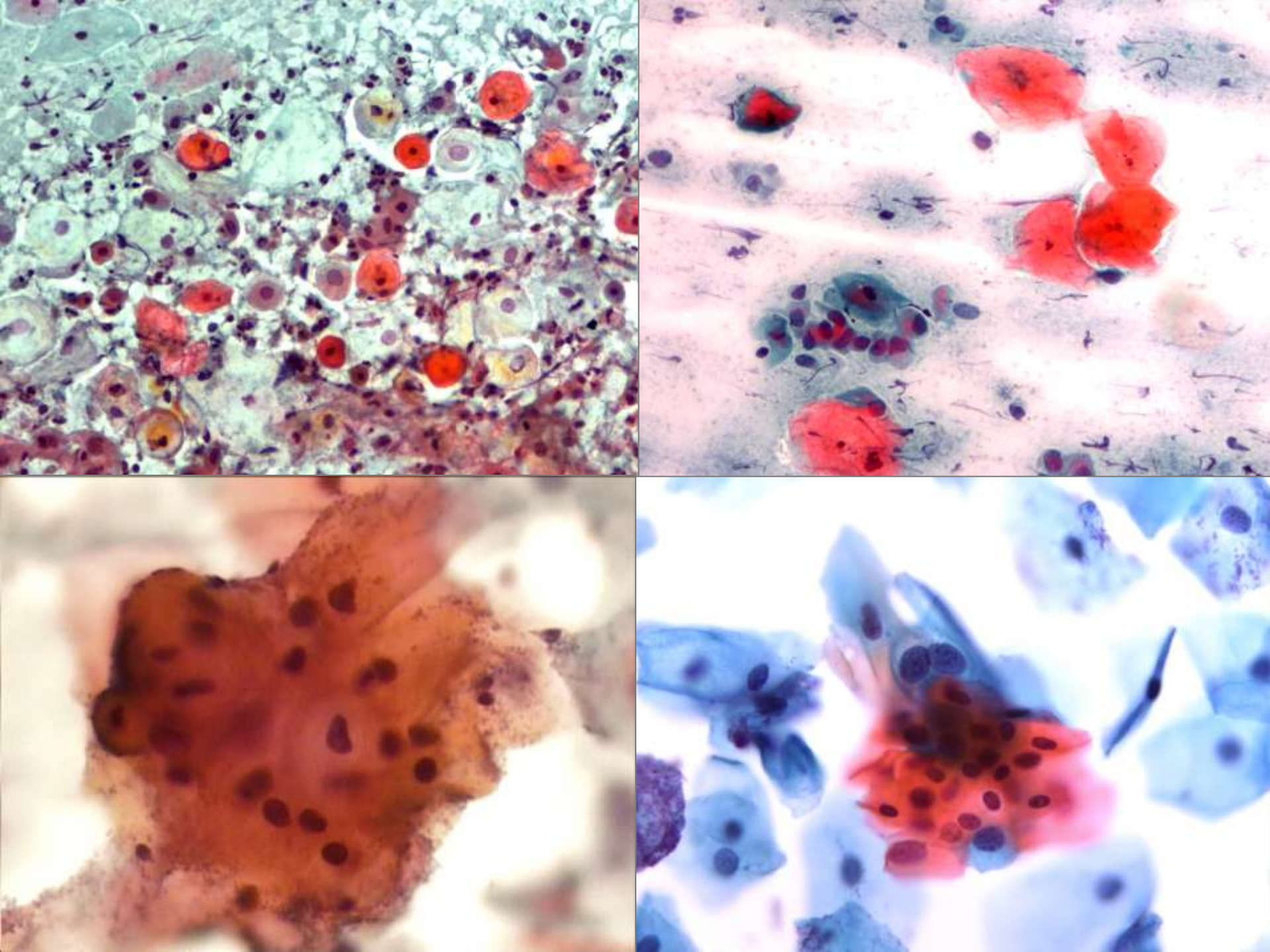

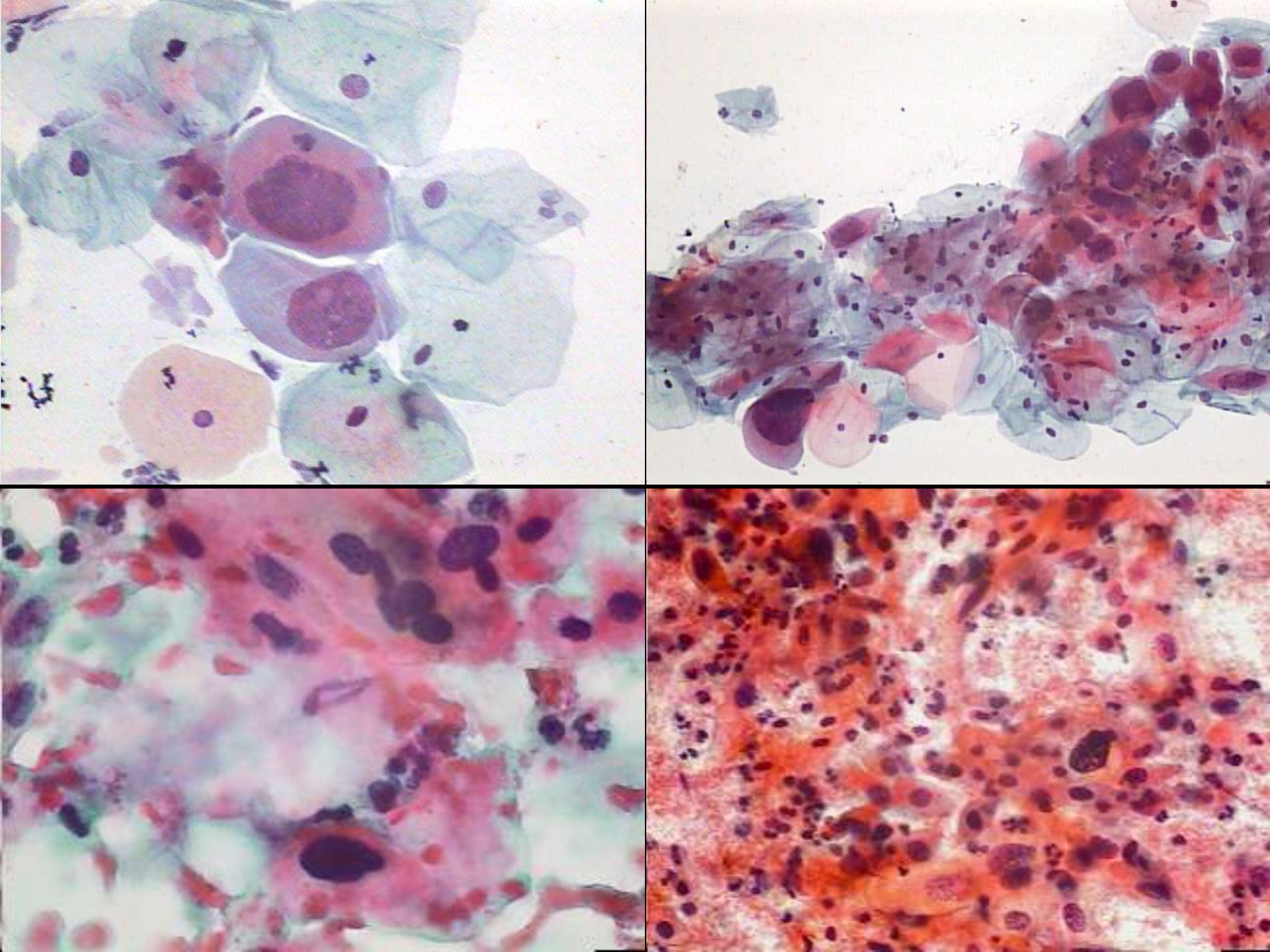

LESIONES QUERATINIZANTES

Hiperqueratosis paraqueratosis	Queratina laminada, cél.hiperqueratóticas con núcleos picnóticos sin crecimiento. Escamas, células miniatura, radio N/C bajo. Perlas córneas.
LIEGB	Queratina laminada +/-. Células maduras disqueratósicas ++, formas anormales. Núcleo grande hipercromático o picnótico. Radio N/C poco elevado. Perlas córneas.
LIEGA	Queratina laminada +/-. +++ células anormales, +++ pleomorfismo +++ queratinización Núcleo grande hipercromático. Radio N/C alto
Carcinoma Queratinizante	Igual que LIEGA Células aisladas o en grupos Nucleolo +/- Diátesis +/-

LIE Queratinizante

- Debe ser considerada de grado alto
- Precursor de CA queratinizante

Queratinización benigna vs displásica: grado de hiperqueratosis, patrón de cromatina, contorno nuclear y patrón de crecimiento de células disqueratóticas. *Navarro M. Diagn Cytopathol 17(6):447; 1997*

Graduación de LIE con queratinización extensa: difícil y a veces imposible, por lo que se justifica el diagnóstico "LIE, el grado no puede ser precisado por extensa queratinización". *Faquin WC. Am J Clin Pathol 115(1):80; 2001*

Caso No. 3

- Paciente femenina de 35 años de edad
- Acude por STV de 3 meses de evolución
- Antecedente de adenocarcinoma gástrico hace 3 años, tratada con cirugía Billrrot 2
- E.F. Sangrado trans-cervical
- Se toma citología y biopsia de endometrio

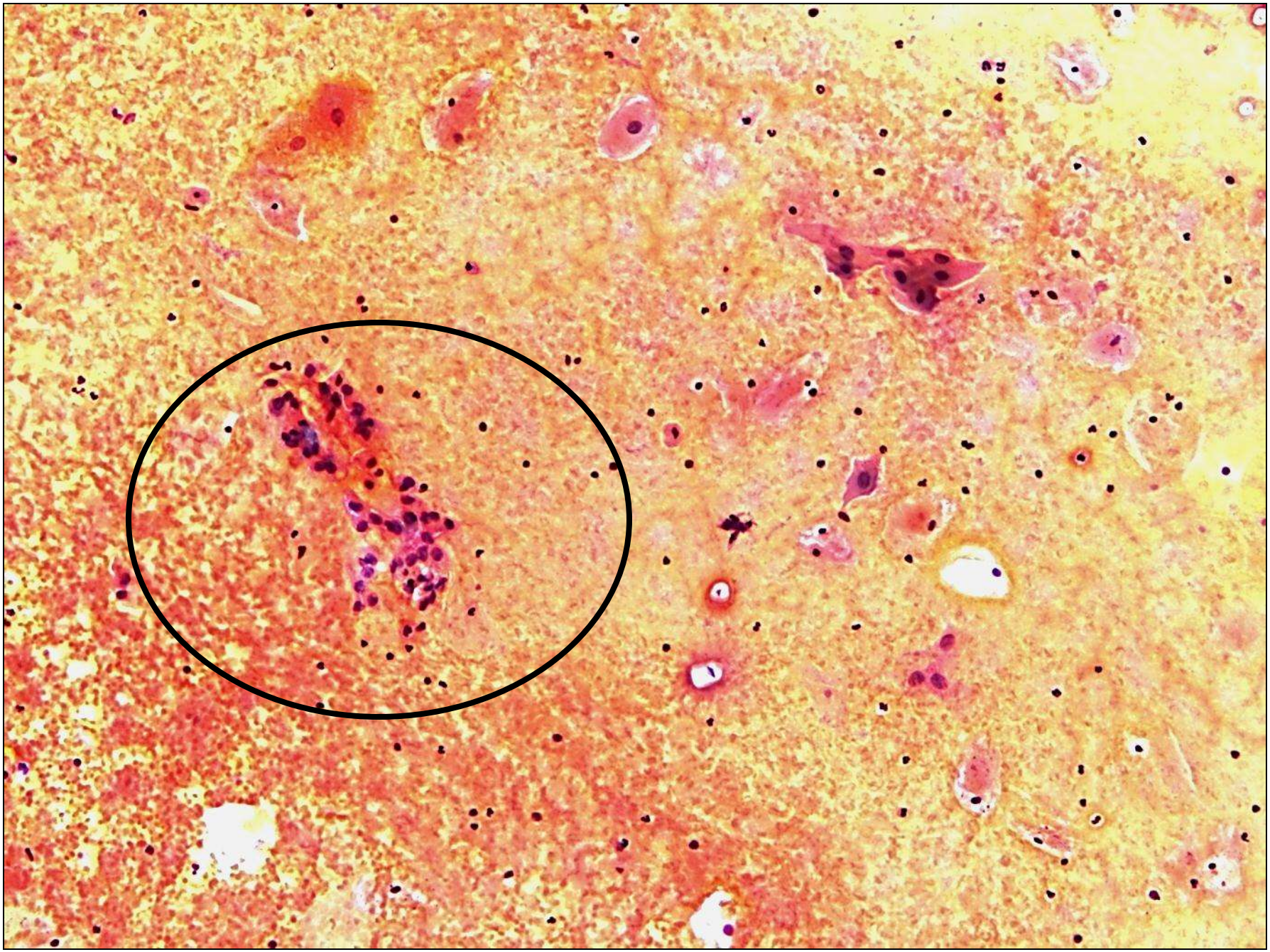

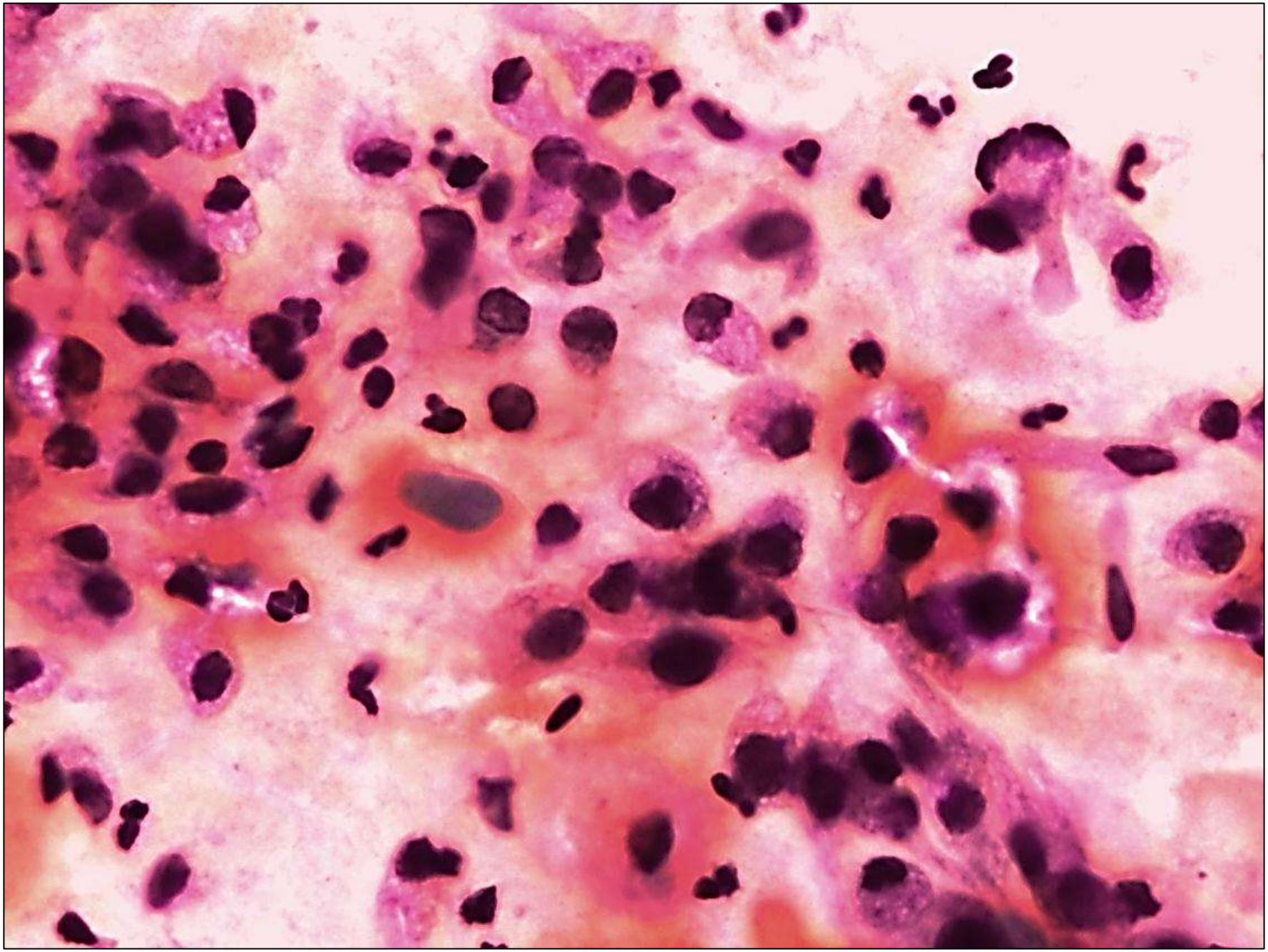

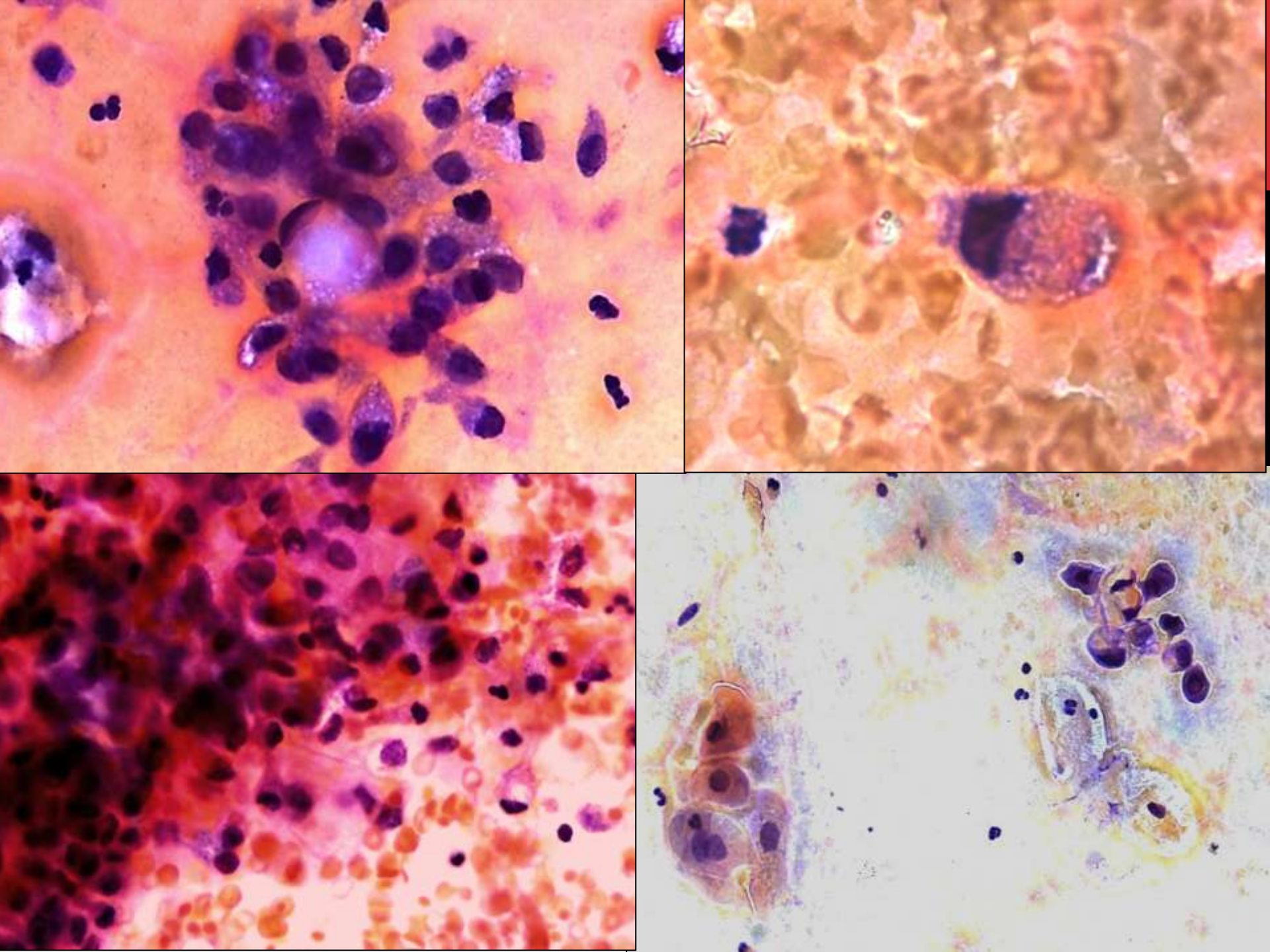

Diagnóstico

1. Adenocarcinoma endocervical
2. Adenocarcinoma endometrial
3. Adenocarcinoma extrauterino
4. Hiperplasia endometrial atípica

Diagnóstico

Adenocarcinoma secundario con células en anillo de sello

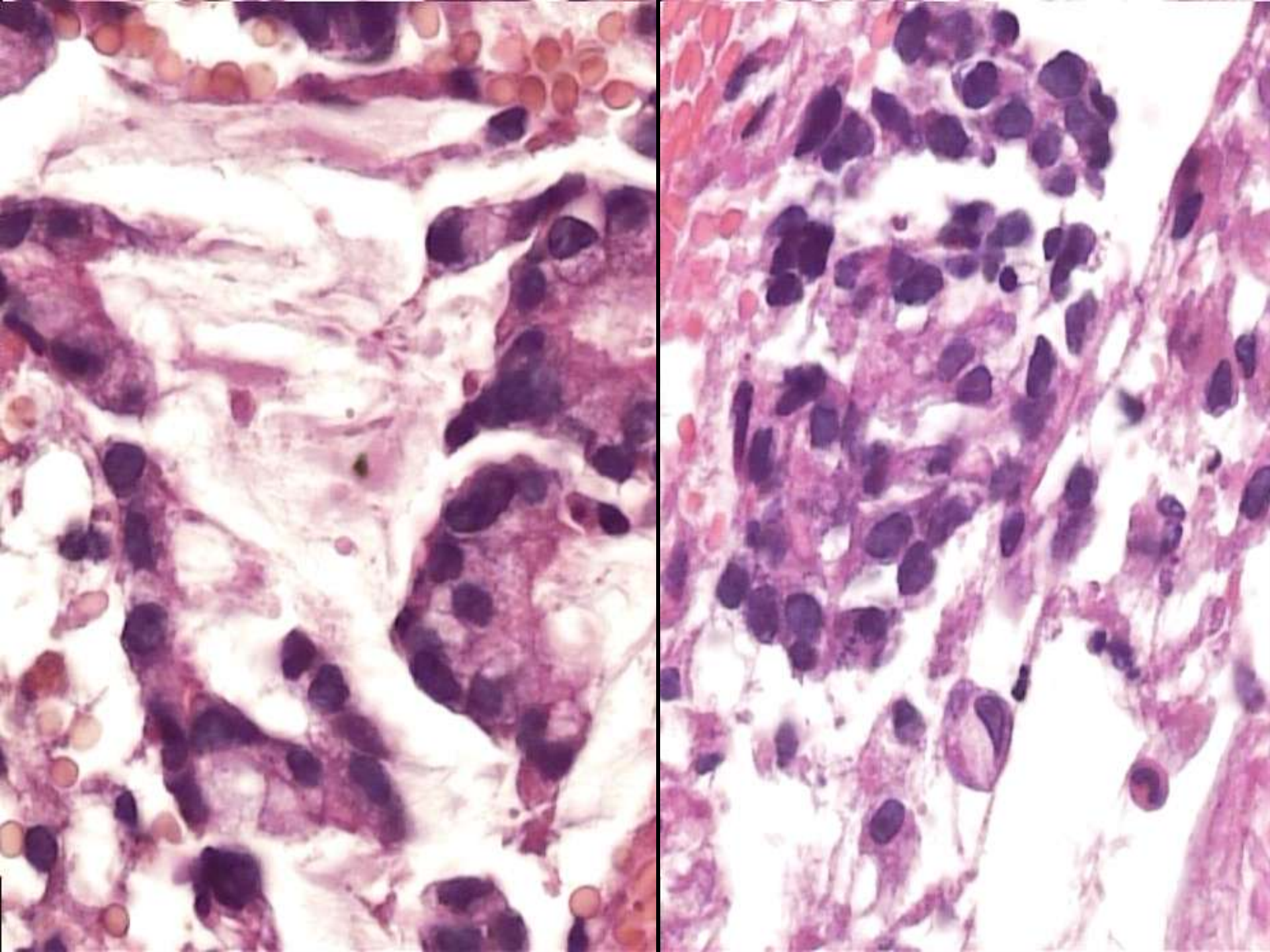

Carcinoma metastásico en el cérvix

- Raro en extendidos cervicales
- Incidencia de 3.3 – 11/100,000 extendidos
- < 4% de todos los tumores
- Enfermedad metastásica avanzada
- Sitios más comunes:
  - Tracto genital
  - Tubo digestivo
  - Glándula mamaria
- Invasión local de órganos vecinos

Gynecol Oncol 1980;9:298
Acta Cytol 1999;43:806
Onkologie 2003;26:58

Características Citológicas

- Extendido paucicelular
- La naturaleza maligna de las células usualmente es obvia
- Recuerdan tumores primarios conocidos
- Fondo limpio (80% sin diátesis)
  - Mejor criterio en ováricos y tubáricos
  - Acuosa más que necrótica cuando está presente

* Citología variable de acuerdo al tumor original, ulceración y extensión del involucro cervical

Metástasis en el cuerpo uterino

- Cerca de 200 casos reportados
- La mayoría en especimenes quirúrgicos y de autopsias
- Más frecuente: glándula mamaria y tubo digestivo
- **Las metástasis de estómago son más frecuentes en jóvenes y premenopáusicas con adenocarcinomas infiltrantes difusos**
- Síntoma más frecuente: STV
- 25% asintomáticas

Eur J Obstet Gynecol Reprod Biol 1999;86:65
Int J Gynecol Pathol 1983;2:134
Gastroenterol Clin Biol 1995;19:725
Cancer 1982;50:2163

Carcinoma extrauterino

- Cambios degenerativos comunes
- La mayoría adenocarcinomas
- Las características citológicas son con frecuencia insuficientes para determinar sitio de origen

- ✓ Predominio de papilas → Ca. seroso papilar + frecuente de ovario
- ✓ Células columnares y empalizadas → colon y endometrio
- ✓ Estensión de vejiga o recto: diátesis necrótica
- ✓ Filas indias → probable Ca. de mama
- ✓ Células pequeñas dispersas → Ca. indiferenciado/linfoma

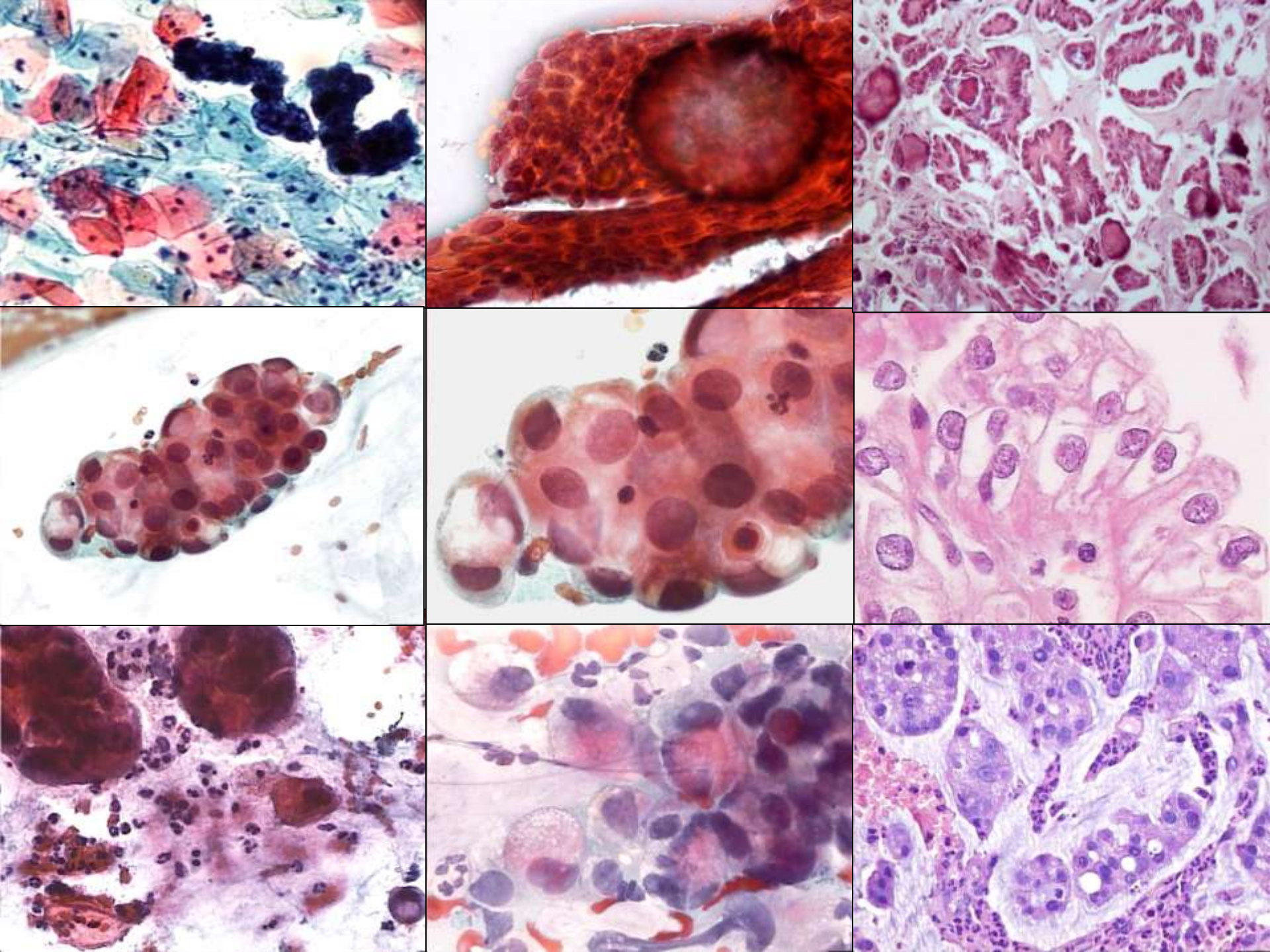

Carcinoma extrauterino en citología cervical

- Importancia del diagnóstico:
  - Posibilidad de Dx temprano en asintomáticas con carcinoma ovárico o tubárico*
  - *Dirigir el diagnóstico por el camino correcto*
  - *Evitar cirugías innecesarias*
- Sospecha de Ca. extrauterino:
  - Citología inusual
  - Colposcopía normal y persistencia de células anormales en Pap
  - Histeroscopía y estudios de imagen (tumor ovárico, ascitis subclínica)

Acta Cytol 2003;47:410
Acta Cytol 1974;18:108
* ***Acta Cytol 1988;32:159***

rgguajardo@yahoo.com