

Citopatología Ecoendoscópica

XX Congreso de la Sociedad Española
de Citología

ZARAGOZA

Mayo 19, 2011

Ricardo H. Bardales, MD

RHBardales@aol.com

Lesiones Intramurales del Tracto Digestivo Superior - Diagnostico Mediante PAAF por Ecoendoscopia

PAAF por Ecoendoscopia - Historia

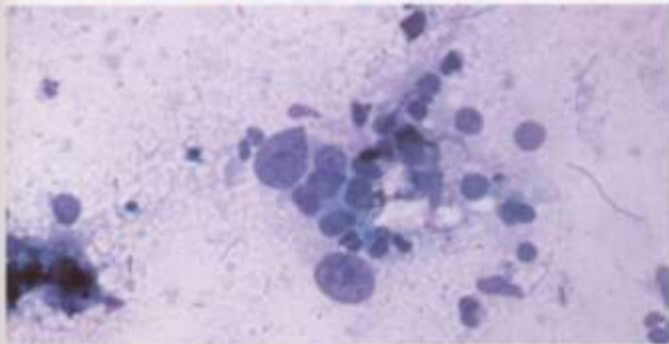
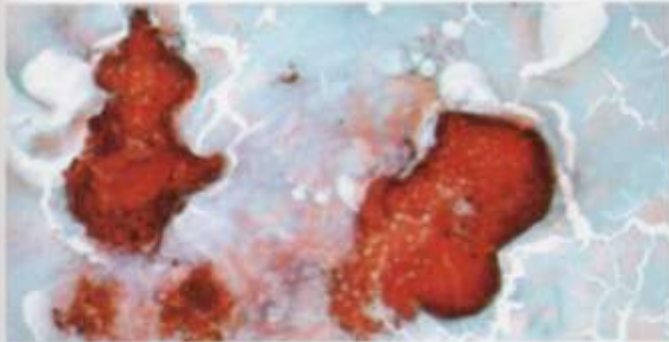


Fig. 318. Comparación real entre los dos tipos de agujas.

Fig. 320. La aguja se muestra en toda su longitud a través de la guía del fibroendoscopio.

Fig. 321. Adenoma localizado en duodeno. Pap. x 100.

Fig. 322. Carcinoma indiferenciado de localización intramucosa en t. El aspecto (dicho en la imagen obtenida por el endoscopista) corresponde a un Síndrome GCA. x 400.

BIBLIOGRAFÍA

1. Aris, I. y Tejido Y.: Nuevo método para punción-aspiración a través del fibroendoscopio digestivo. En IV Curso de Técnicas Endoscópicas Digestivas, Zaragoza, 1987.

PUNCIÓN DE MASAS Y ÓRGANOS ABDOMINALES A TRAVÉS DEL FIBROENDOSCOPIO

La citología exfoliativa del tubo digestivo obtenida por cepillado e impresión de microbiopsia a través de fibroendoscopio representa un alto porcentaje en nuestro trabajo diario. Este tipo de citología, en la que contamos sistemáticamente con la imagen visual endoscópica y el estudio histopatológico, nos ha permitido obtener un elevado índice de precisión diagnóstica, y su estudio sistemático y comparativo ha facilitado el diagnóstico ya no sólo de las lesiones claramente neoplásicas, sino también de los cuadros displásicos, pudiéndose seguir su evolución y en ocasiones diagnosticando carcinomas *in situ*. Sin embargo, aunque consideramos que cumple plenamente su función, encontramos que en algunas ocasiones dejábamos sin diagnóstico una serie de cuadros que el endoscopista observaba, pero que quedaban fuera de su alcance. Nos referimos a la existen-

cia de masas intramurales o totalmente fuera del tubo digestivo, pero que hacían clara protrusión hacia su interior. En 1979 decidimos modificar una de las agujas ya existentes en el fibroendoscopio para permitir la punción de estas tumoraciones. Las agujas de que entonces disponíamos con el equipo eran de 0,5 mm de diámetro y su longitud era tal que permitía atravesar la mucosa sin llegar a otras capas, ya que su misión consistía en la obtención de muestras a estos niveles para su investigación. La modificación era, por lo tanto, sencilla: conseguir unas agujas del mismo calibre, pero de mayor longitud, con el fin de permitir atravesar toda la pared y llegar a la tumoración.

El desarrollo de esta técnica nos ha permitido diagnosticar tumores que habían pasado totalmente inadvertidos a cualquier otro tipo de exploración y que, habiéndose conocido por

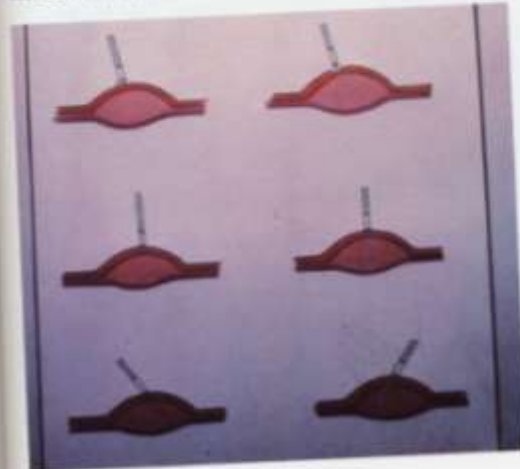

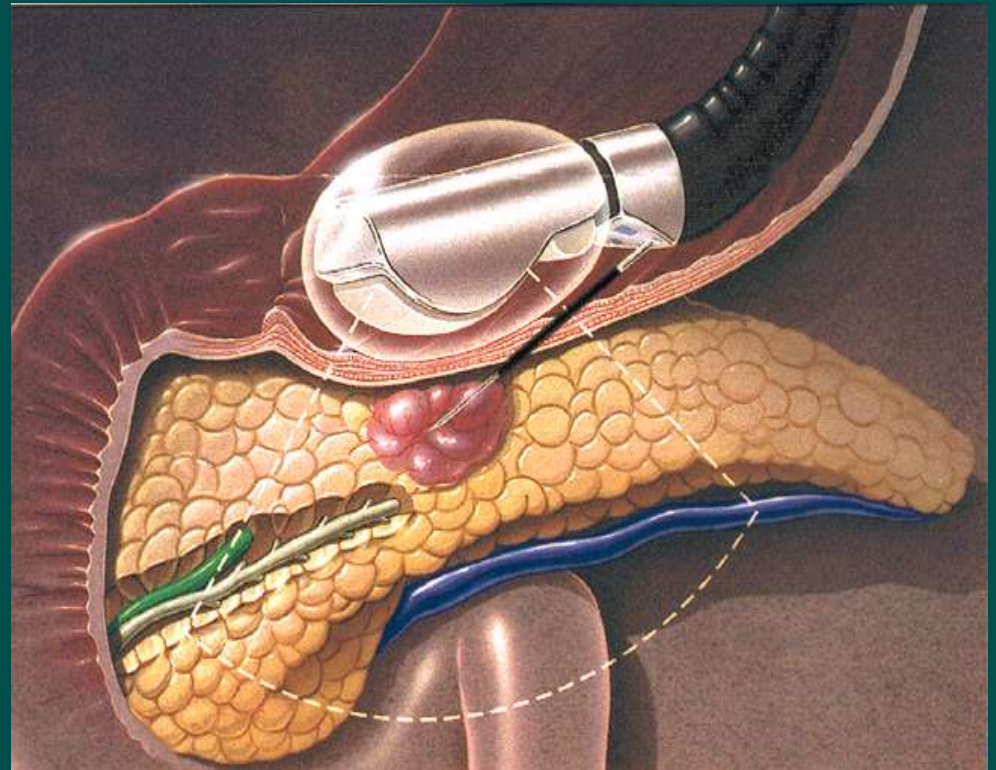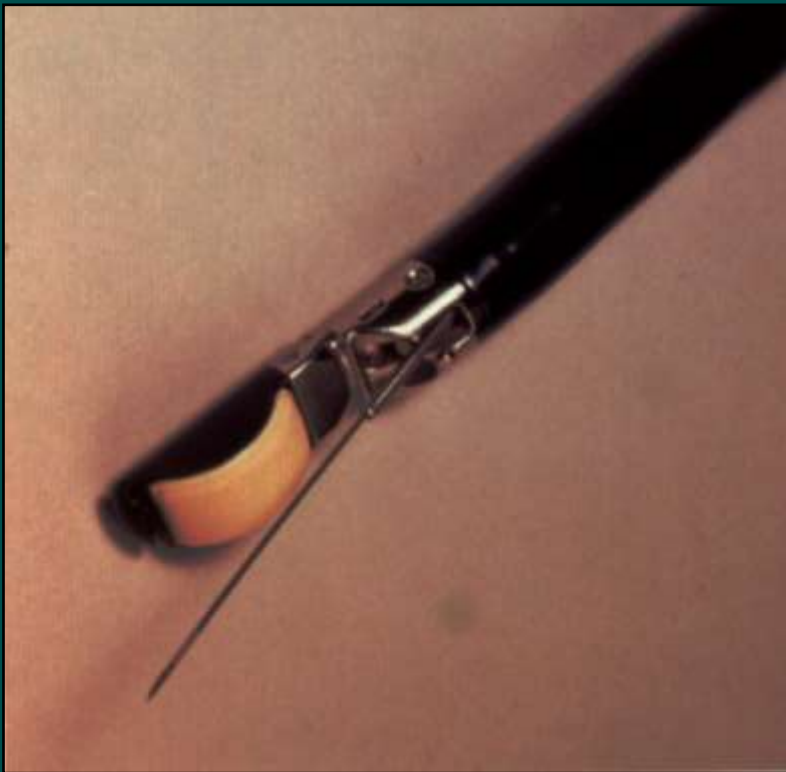


Fig. 318. Tanto con la pinza de biopsia como con la aguja de investigación nos vemos limitados a la obtención de muestras de la mucosa. La ampliación de la longitud de la aguja nos permite estudiar masas intramurales o de otros órganos próximos.





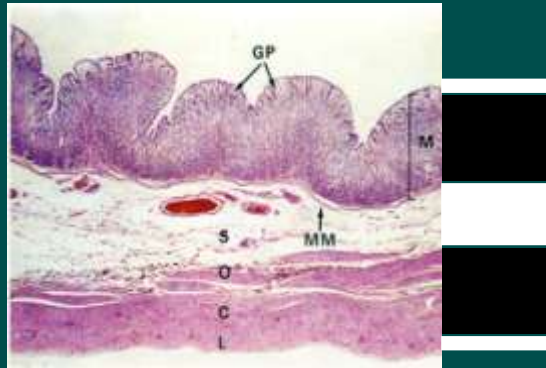ECOENDOSCOPIO



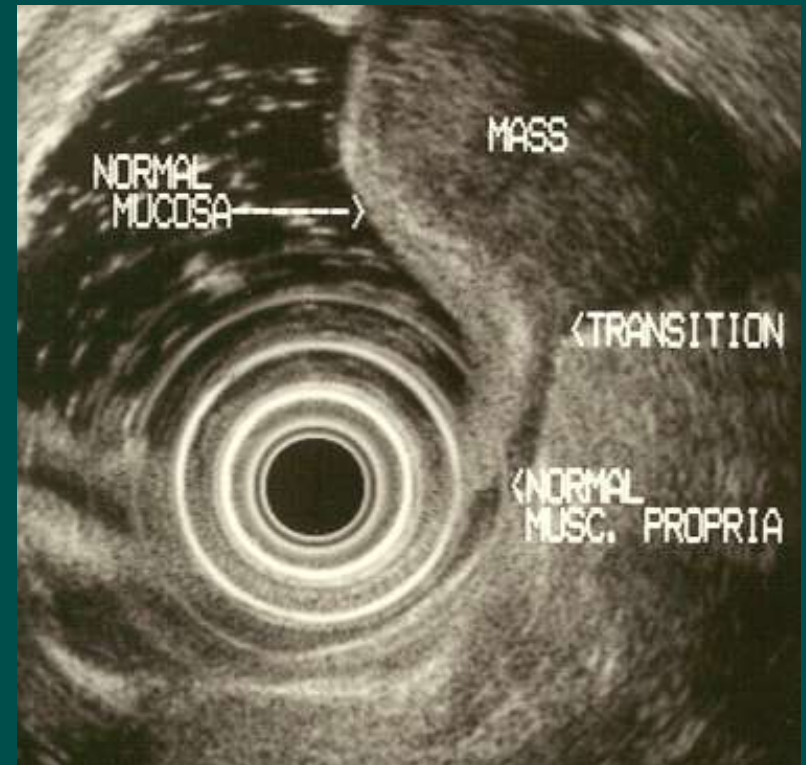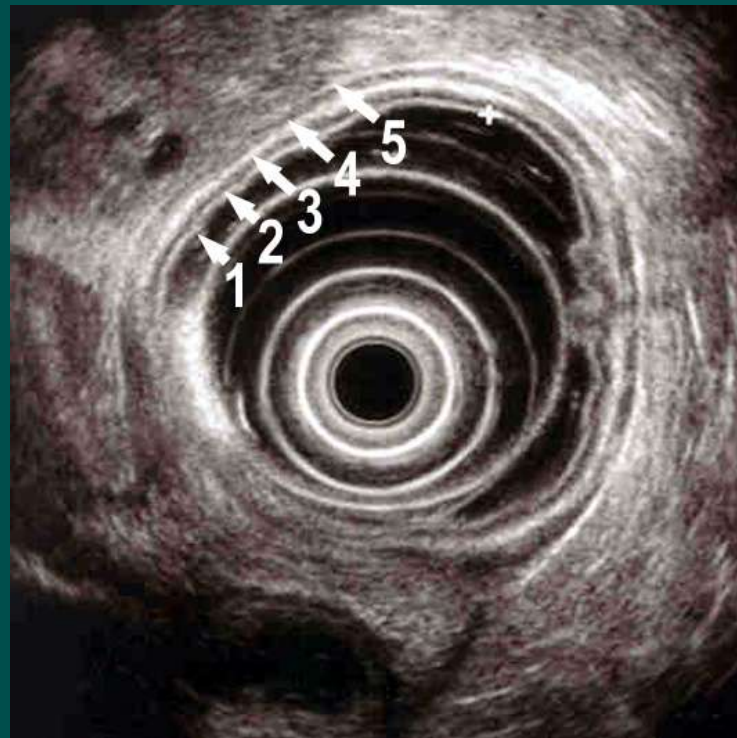En Donde Esta la Lesion? (1)

LESION	LOCALIZACION FRECUENTE
GIST	Estomago, intestino delgado
Neoplasias de musculo liso	Esofago, estomago
Ca de celulas en anillo sello (difuso)	Estomago, esofago
Gastroenteritis eosinofilica	Intestino delgado, estomago
Quistes congenitos	Esofago, estomago
Pancreas heterotopico	Duodeno, estomago
Tumor celulas granulares & Schwannoma	Esofago, estomago
Tumores endocrinos	Recto, estomago, intestino delgado
Tumor glomus	Estomago
Heterotopia - glandulas de Brunner	Estomago
Hamartoma – glandulas de Brunner	Duodenum
Linfoma	Estomago, intestino delgado

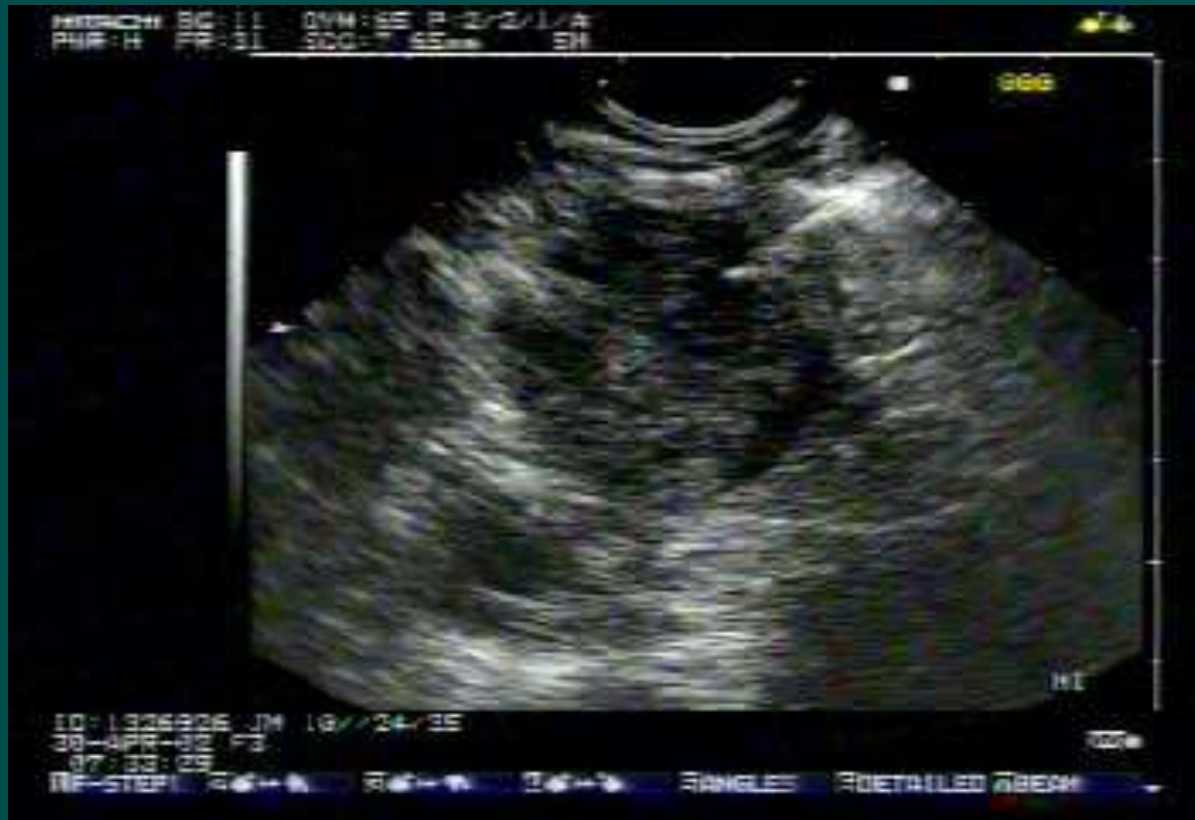En Donde Esta la Lesion? (2)



CAPA DE ORIGEN
Zona de Transicion



PAAF por Ecoendoscopia - Abordaje

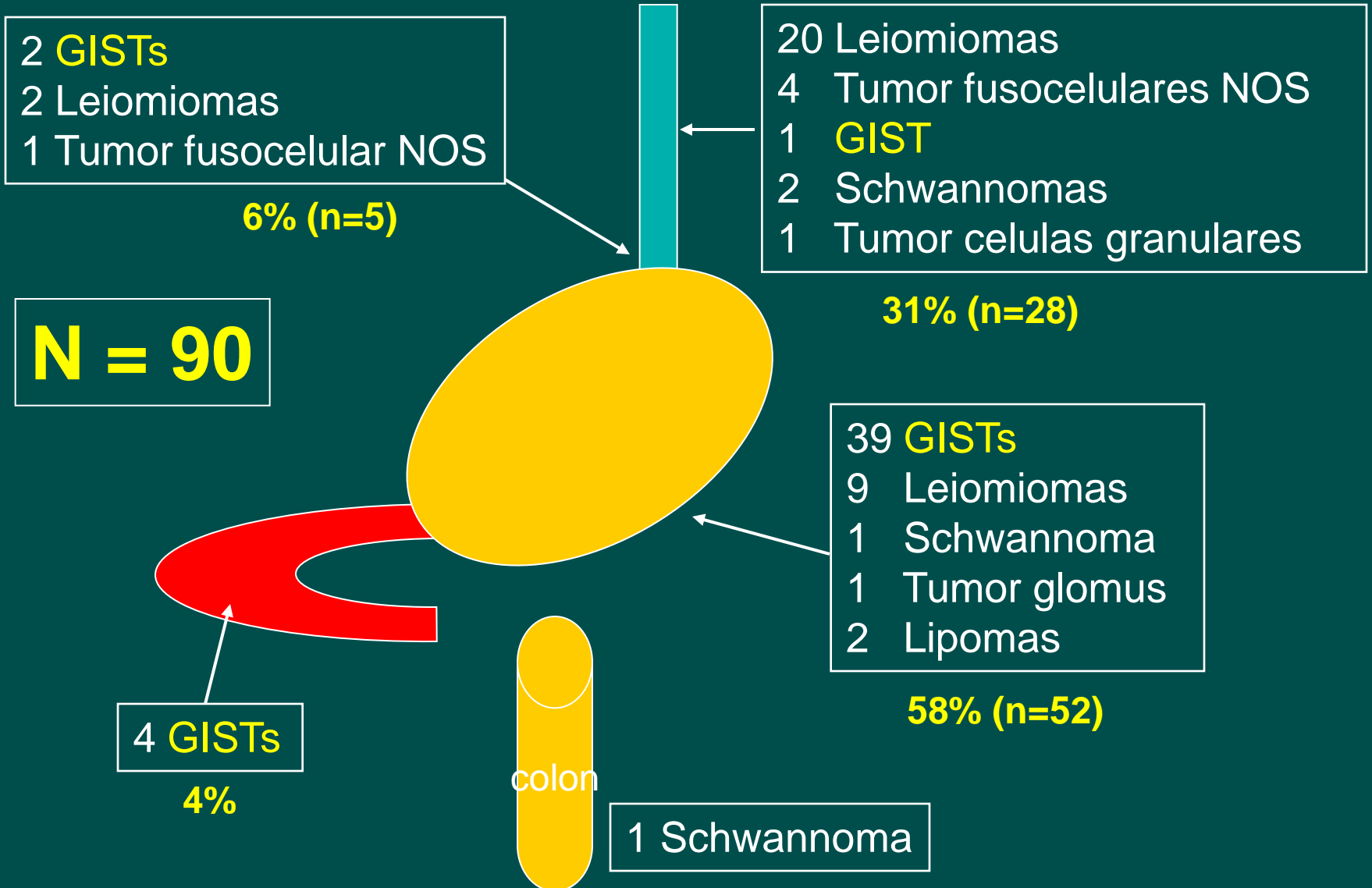


Comenzar con aguja 25 g. Bloque celular with 19 g.

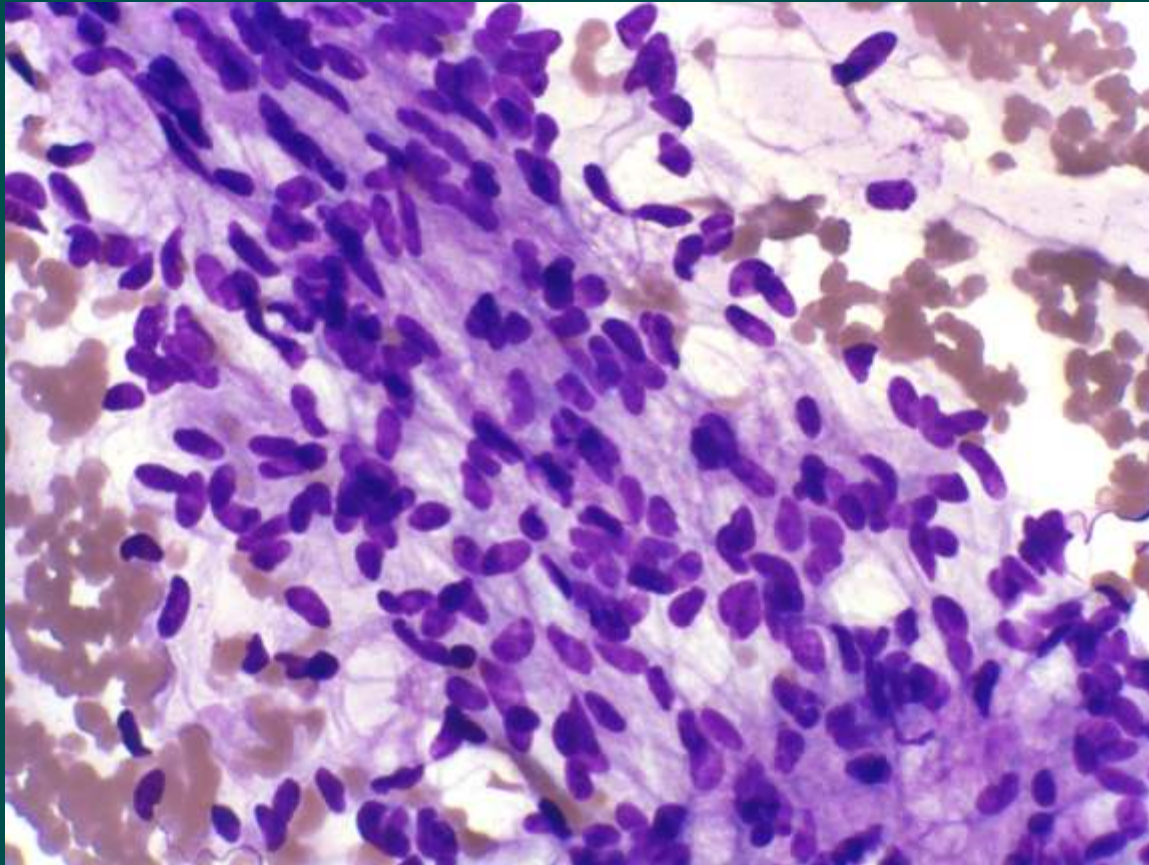
EE-PAAF y Patrones Citologicos

- Masas Solidas (usualmente hipoecoicas)
 - Patron fusocelular
 - Patron epitelioido
- Lesiones Quisticas (anecoicas)
 - Patron quistico
- Pliegues Gastricos Engrosados

Tumores del Tracto Digestivo- HCMC - 2000-2005



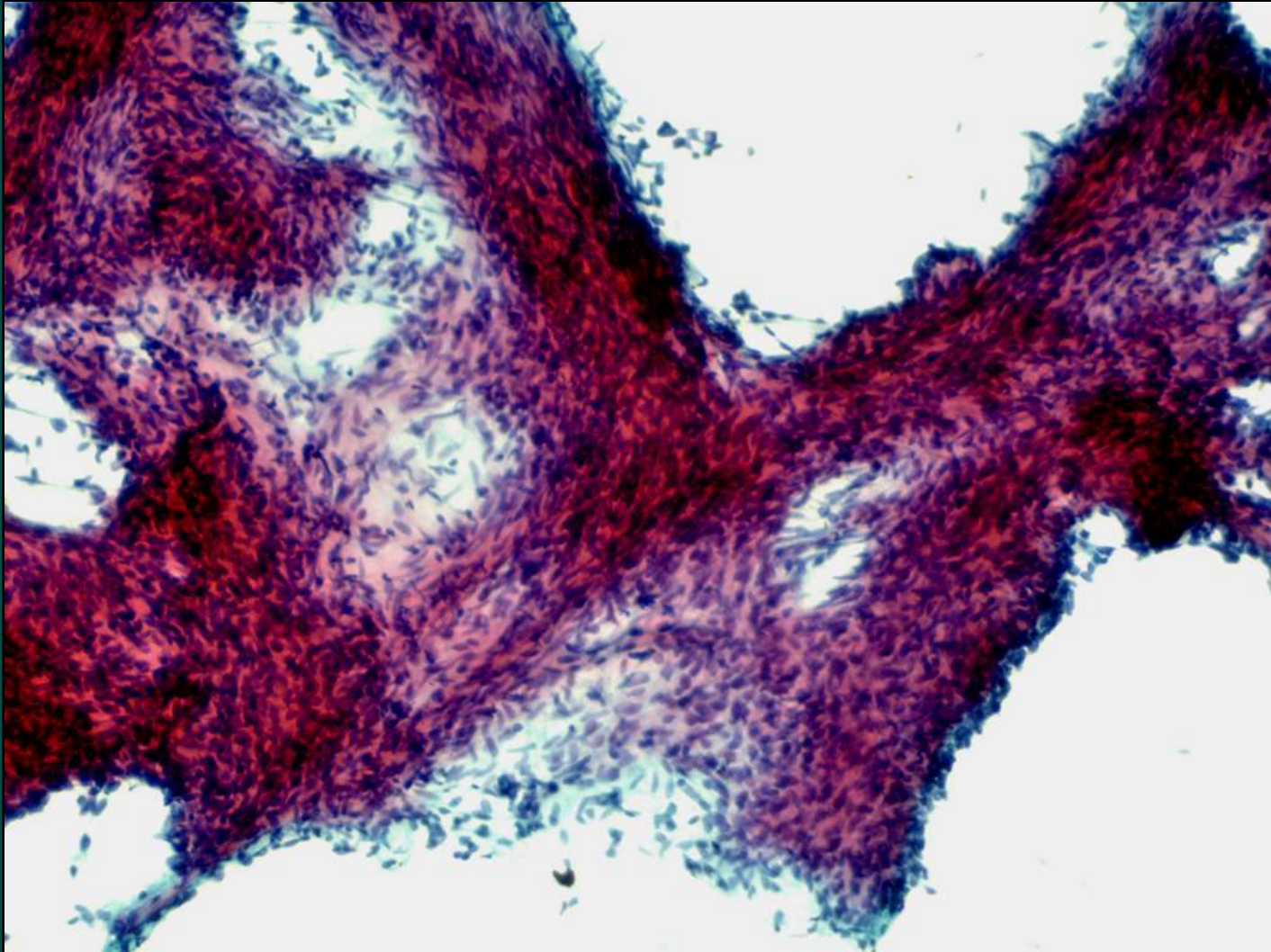
El Patron Fusocelular



GIST: Aspectos Generales

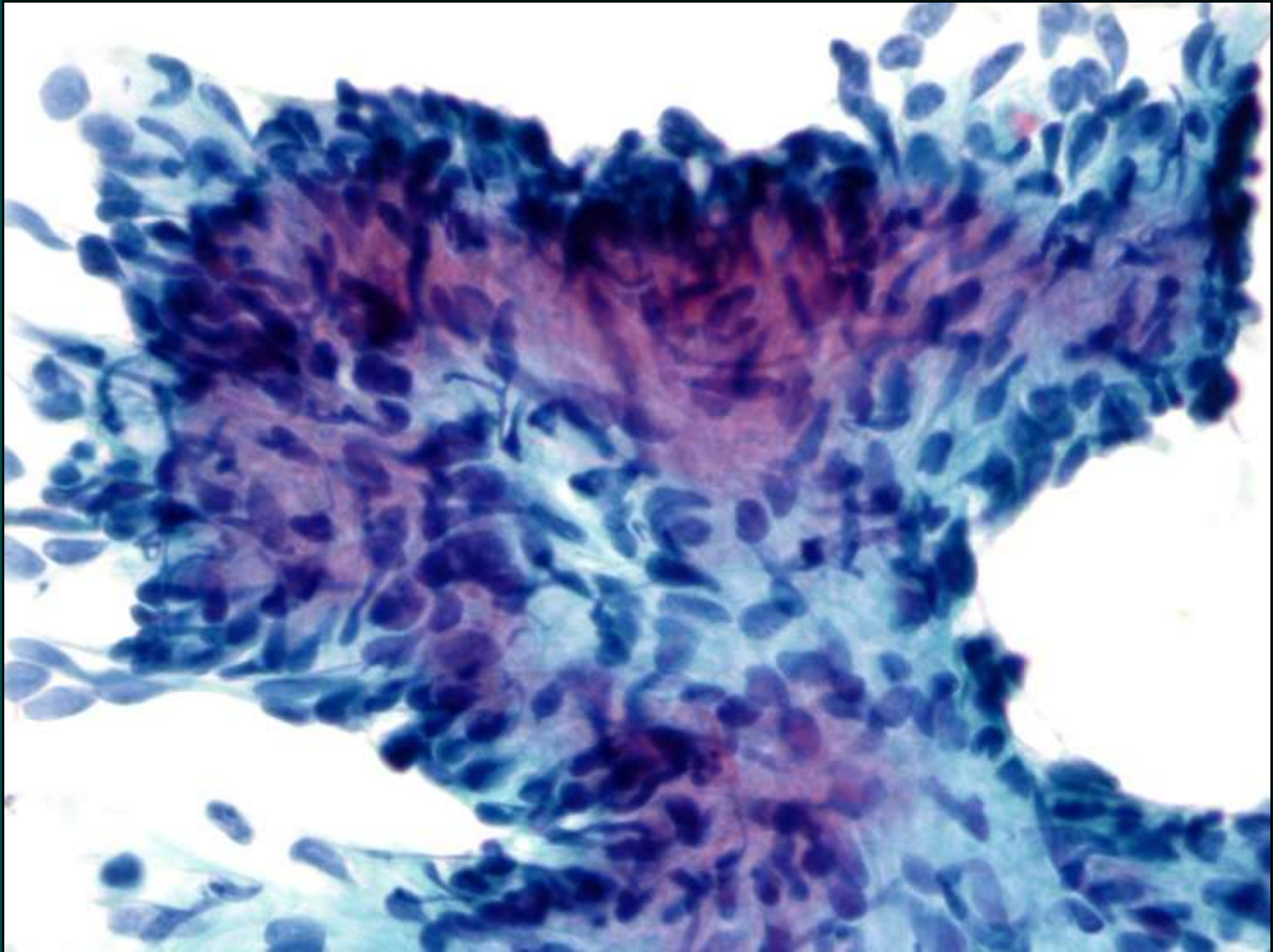
- Fenotipo: célula intersticial de Cajal
- Edad media: 60 a. Ligera predominancia masculina
 - Raro en niños y neonatos
- Localización:
 - Gástrica (65%), intestino delgado (25%),
 - esófago, recto, mesenterio, omento (10%).
- EE: hipoecoico, adherido a la muscular propia
- Conducta impredecible
 - Gástrico: 10% a 30% malignos
 - Otros: 50% malignos (omento, hígado, peritoneo)

GIST – Fusocelular (70%)



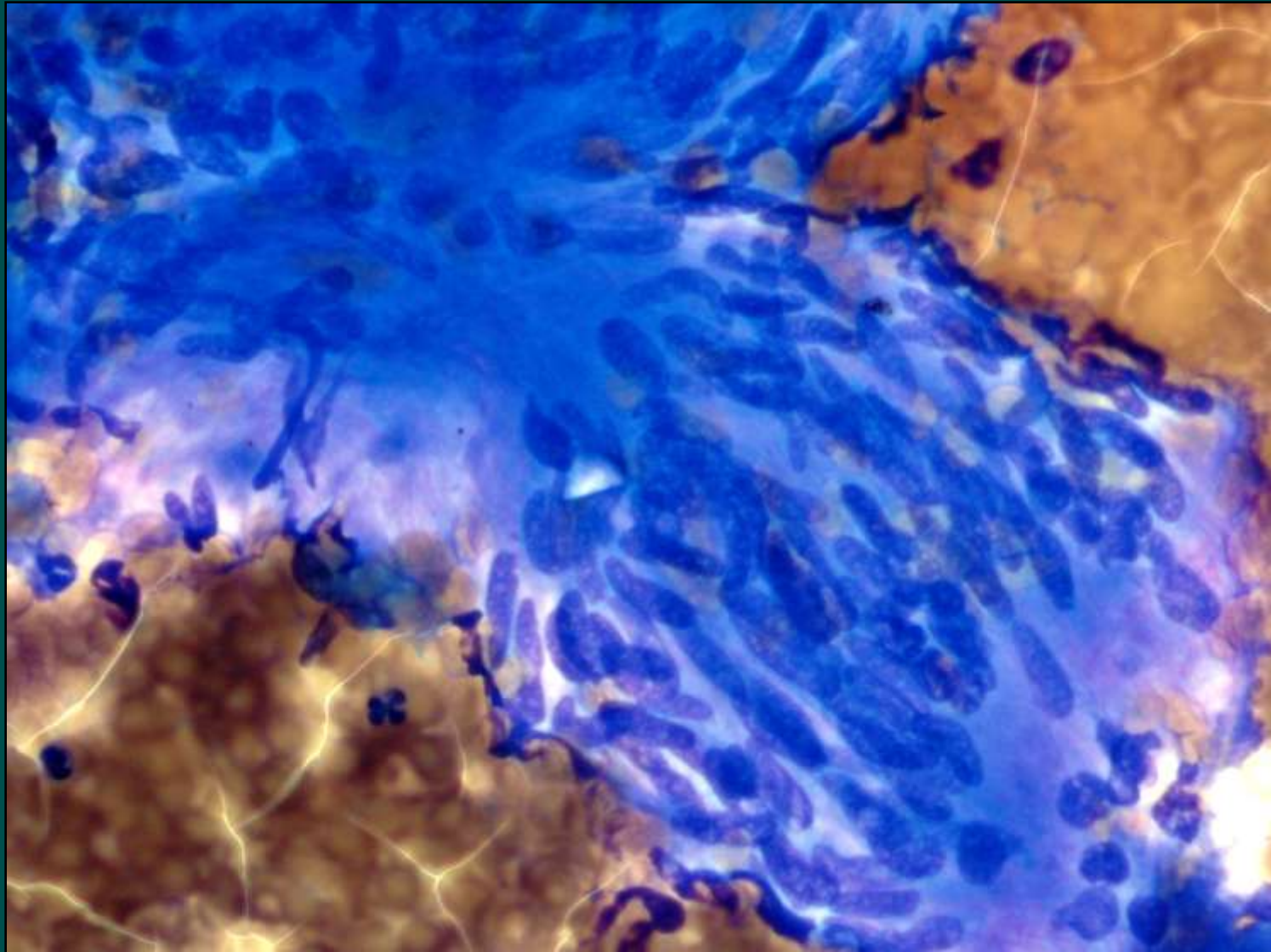
Fasciculos o remolinos cortos

GIST – Fusocelular



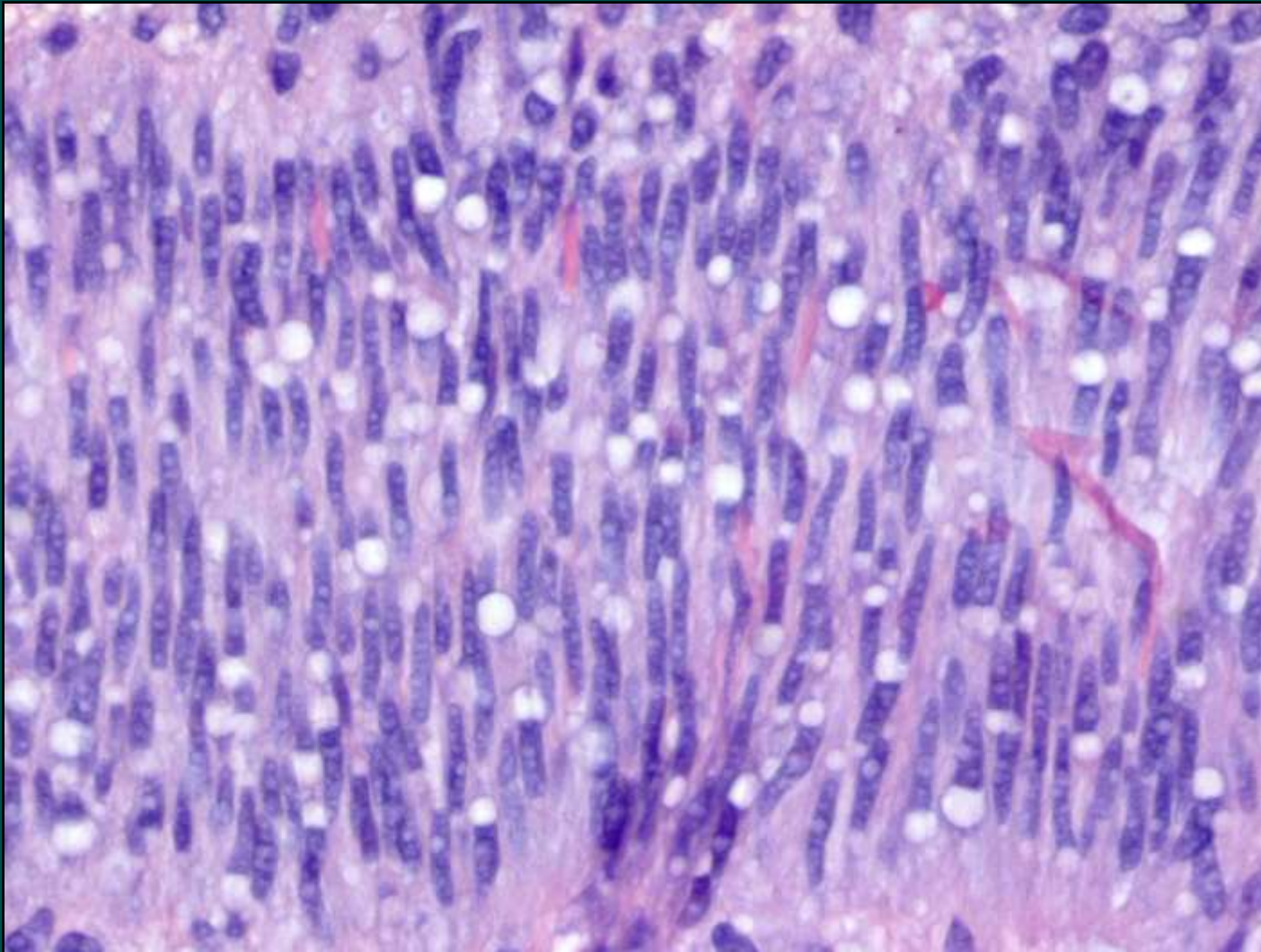
Celulas uniformes – bordes indistintos – Fondo fibrilar

GIST – Fusocelular



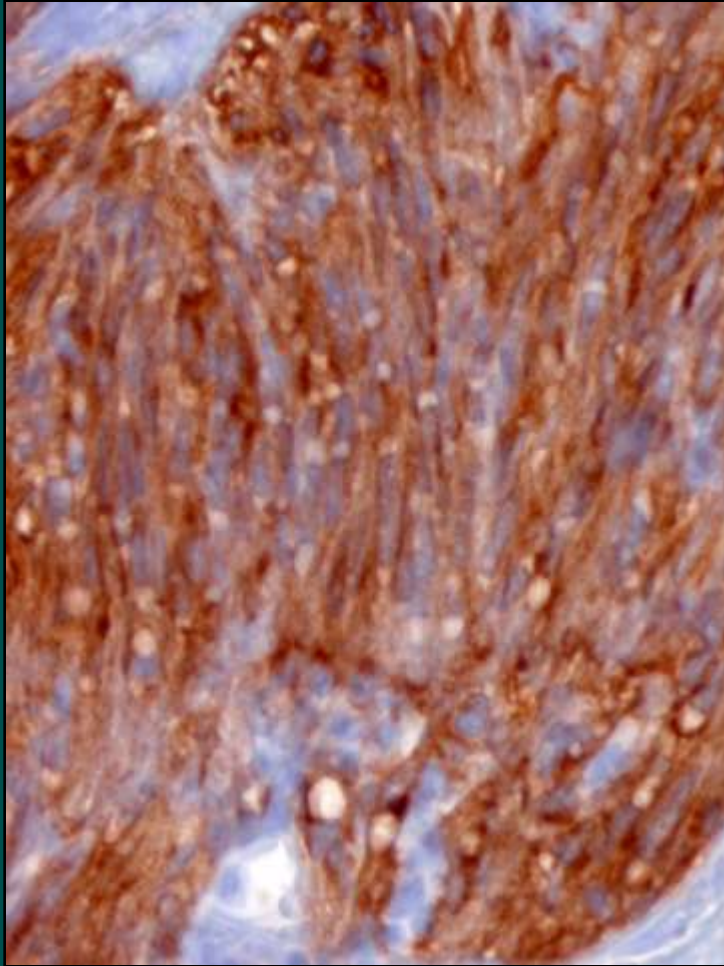
Empalizada nuclear ~ Schwannoma

GIST – Fusocelular

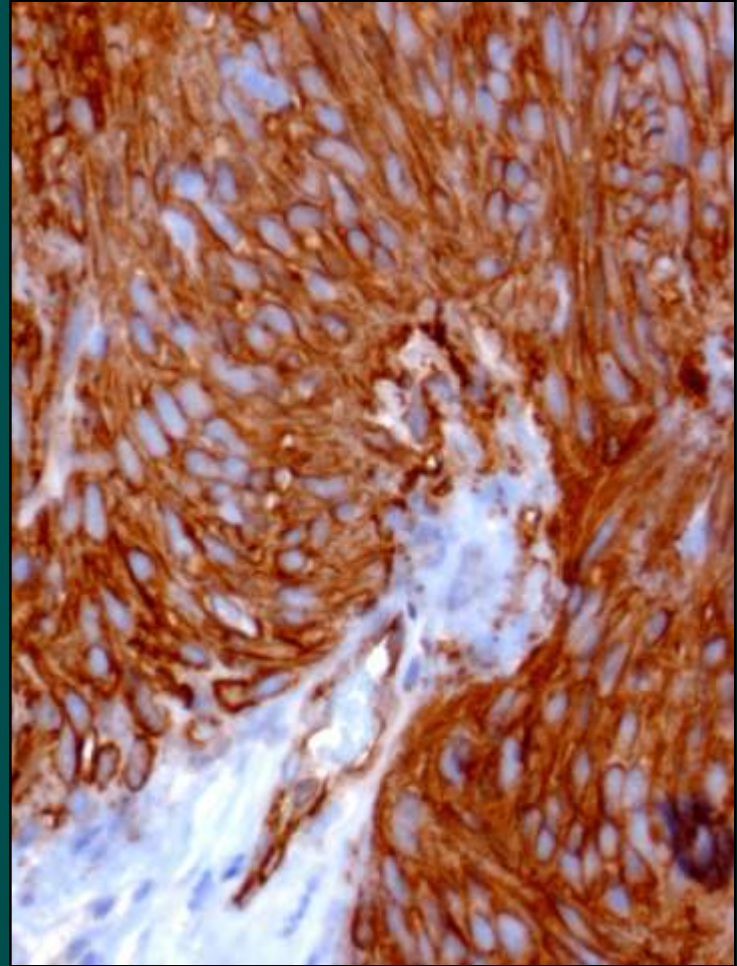


**Nucleos – alargados, ovoides, hiperchromasia.
Vacuolas yuxtannucleares – GIST gastrico**

GIST - Inmunofenotipo

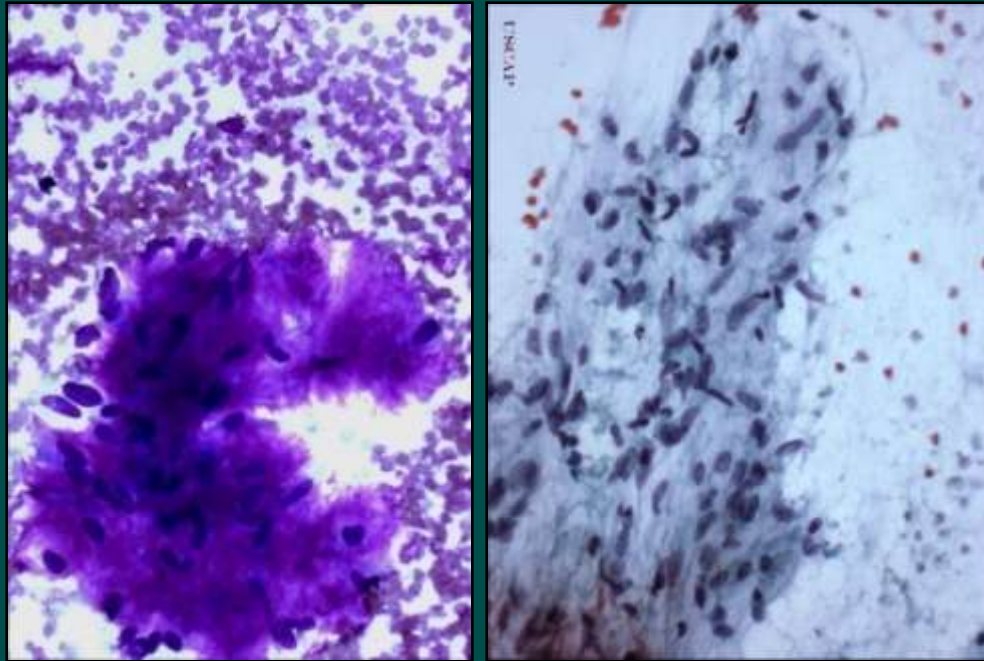


c-kit/CD117
membranoso



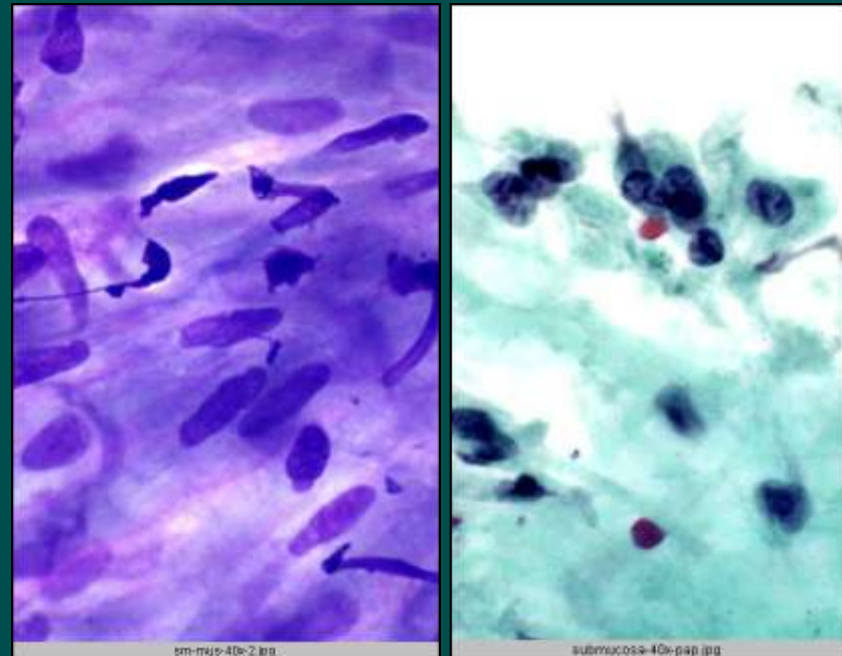
CD34

GIST versus Estroma Normal



GIST

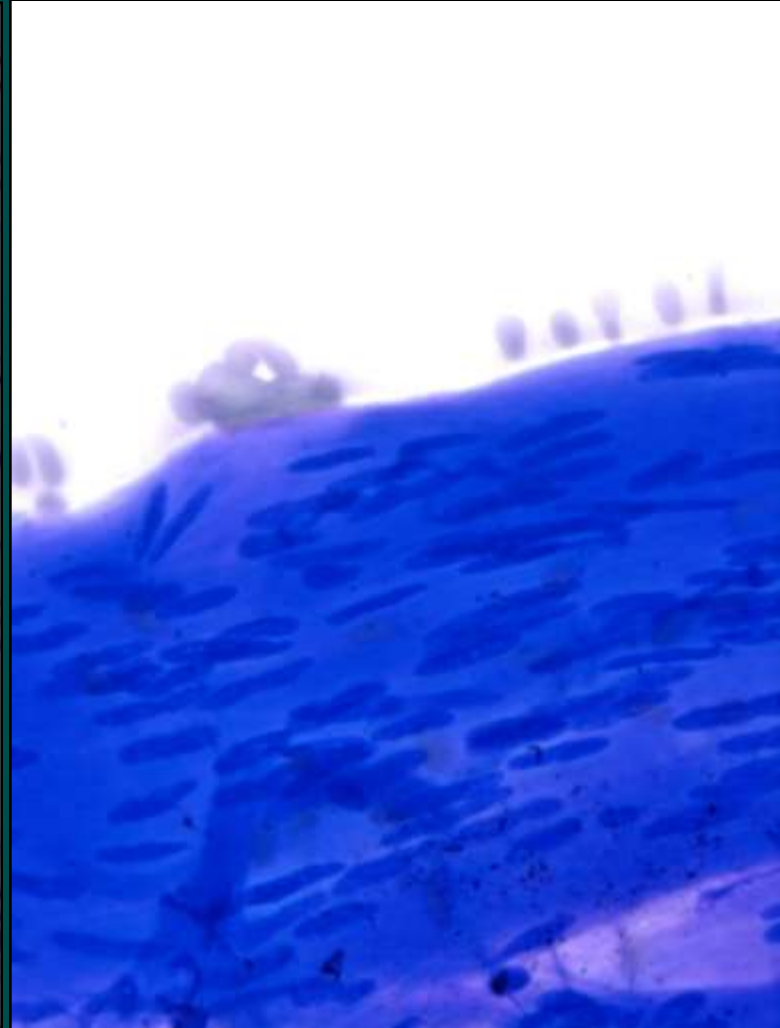
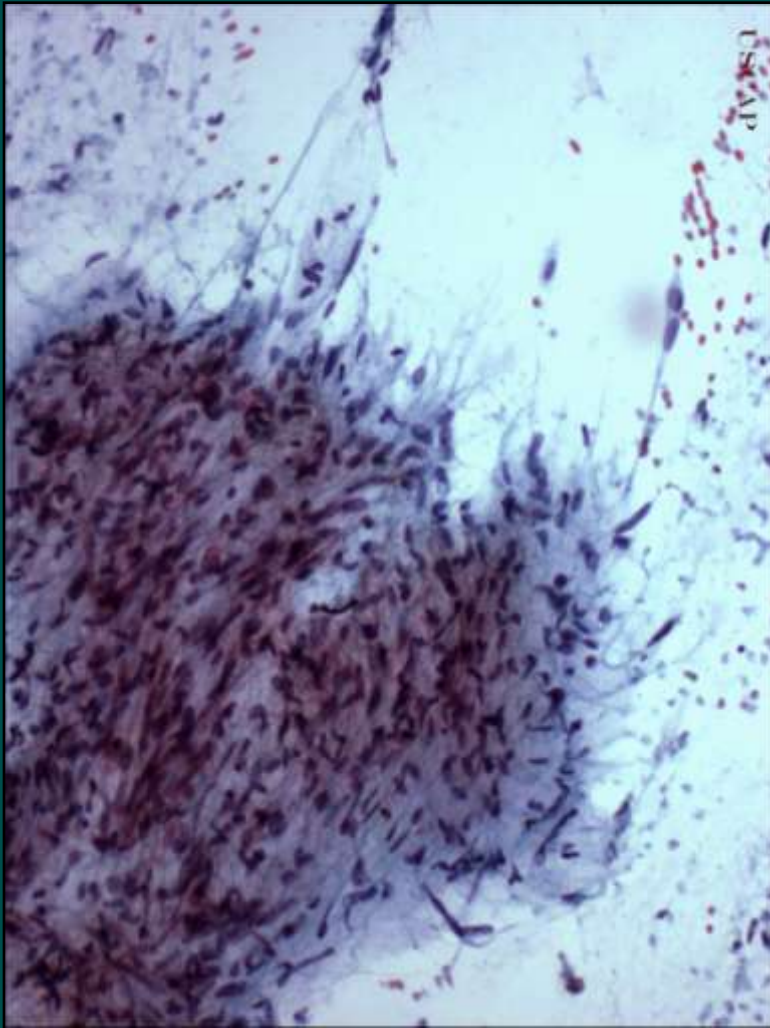
ESTROMA GI



sm-mus-40x-2.jpg

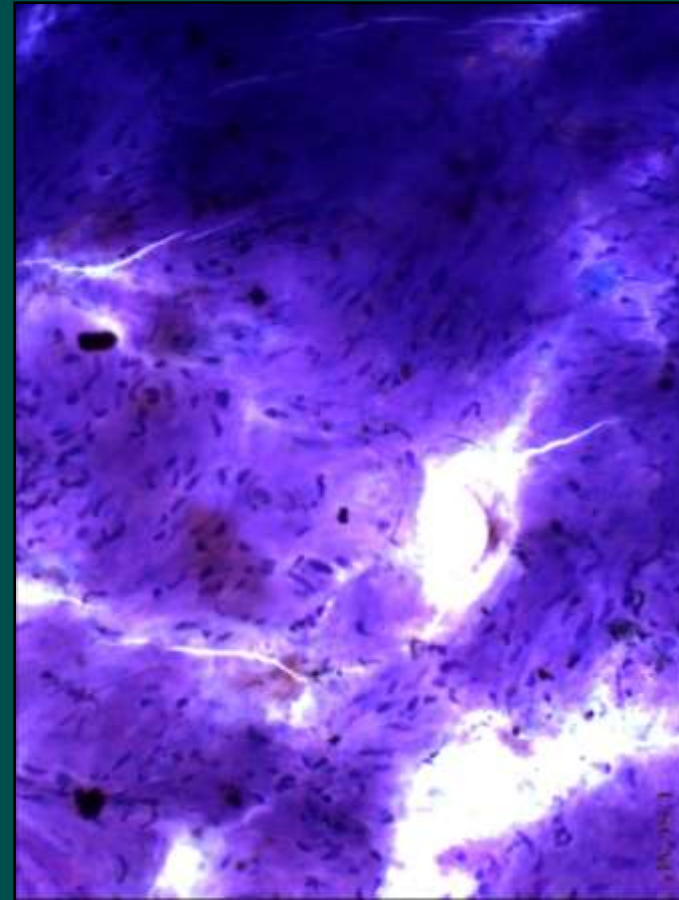
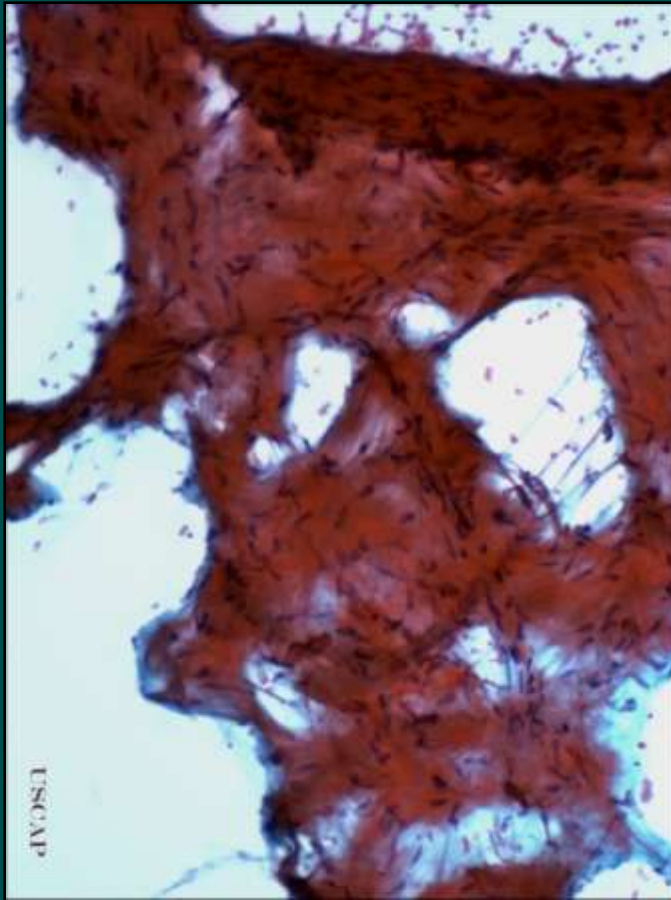
submucosa-40x-pap.jpg

GIST vs Musculo Liso Normal



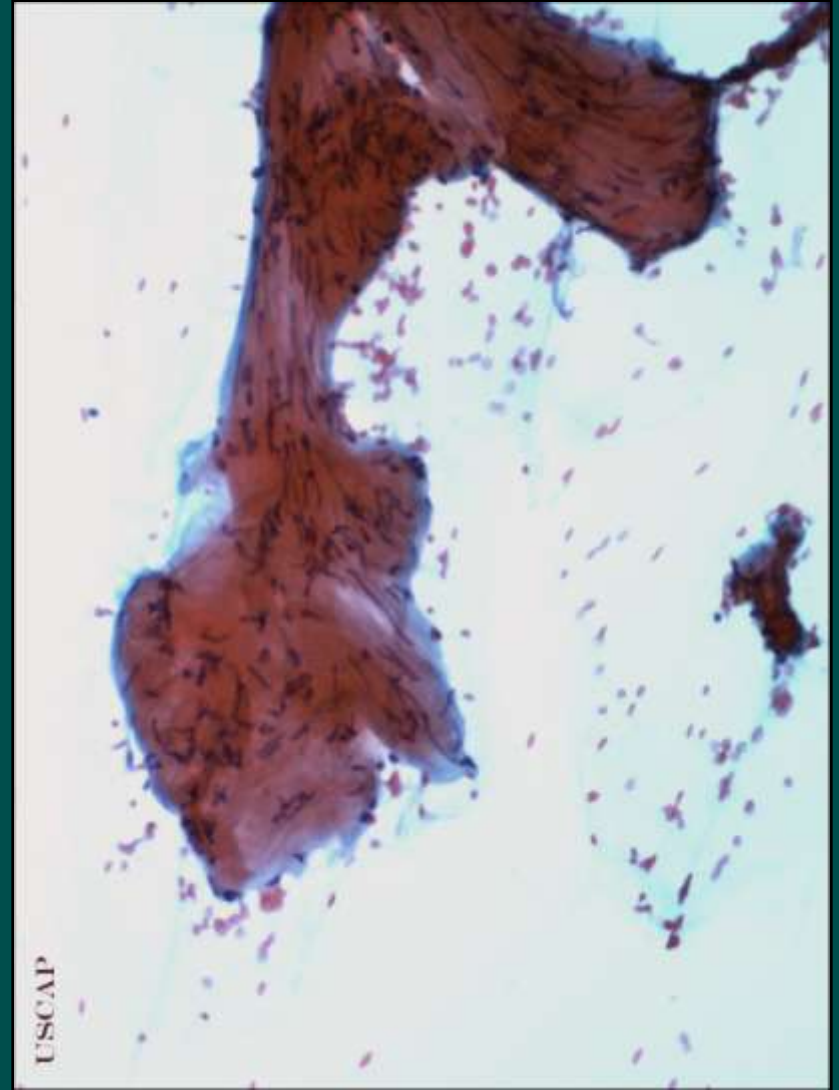
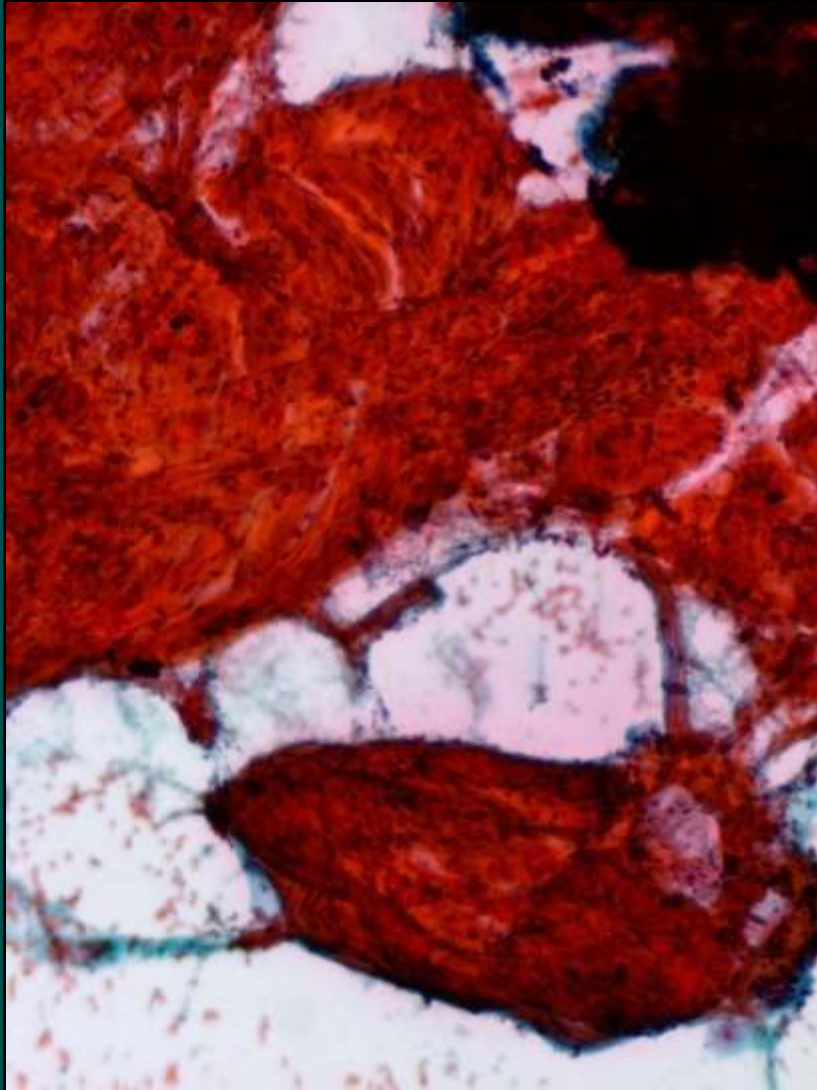
Musculo Liso Normal

Leiomioma

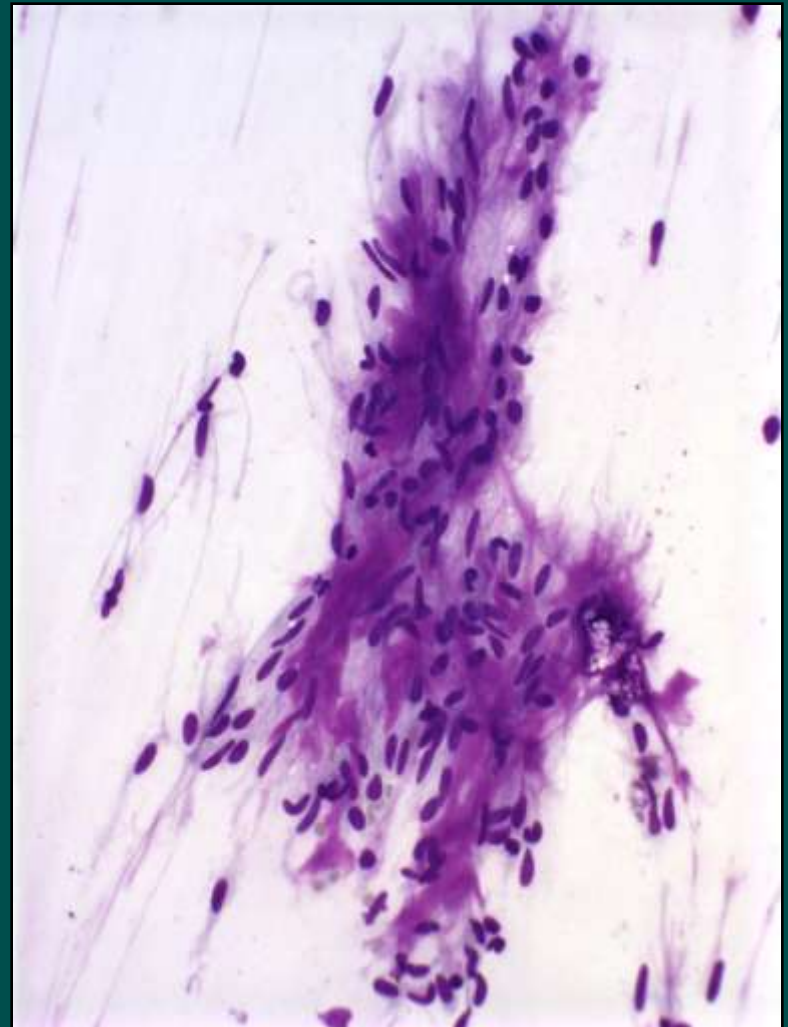
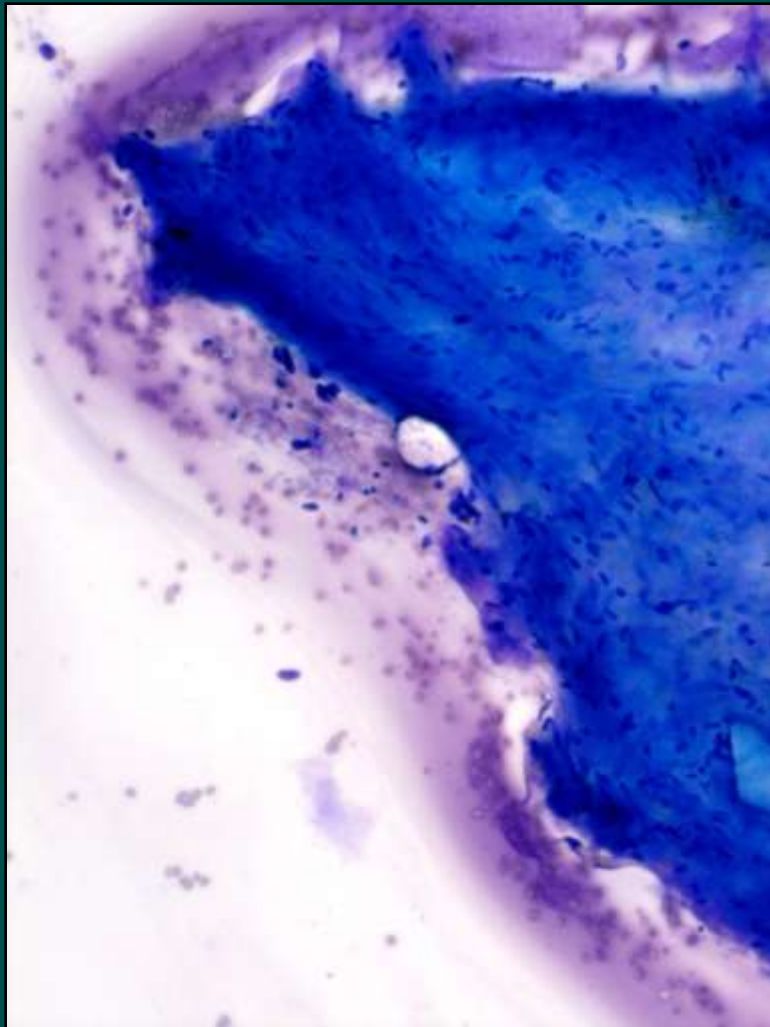


Comun: esofago – Paucicelulares
Citoplasma eosinofílico - Nucleos blandos - raras mitosis

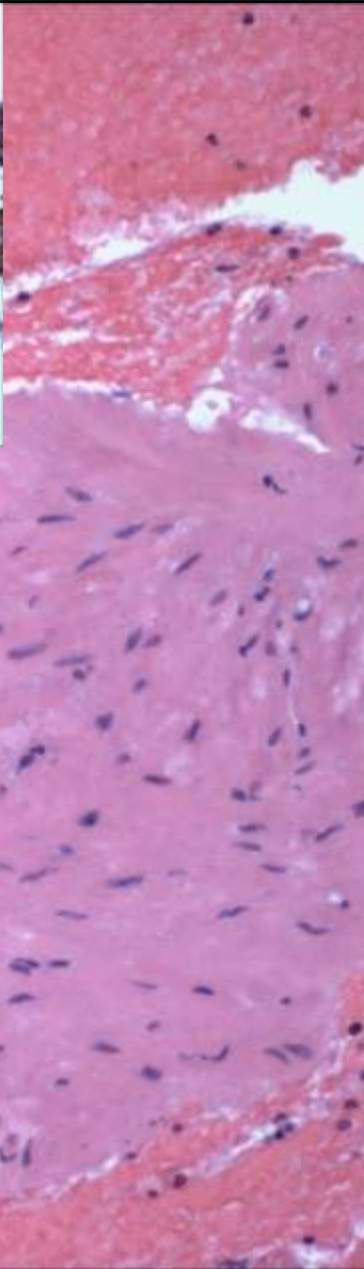
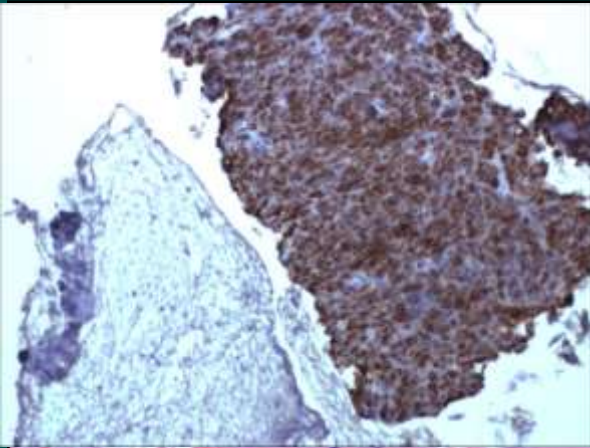
Leiomyoma versus Normal



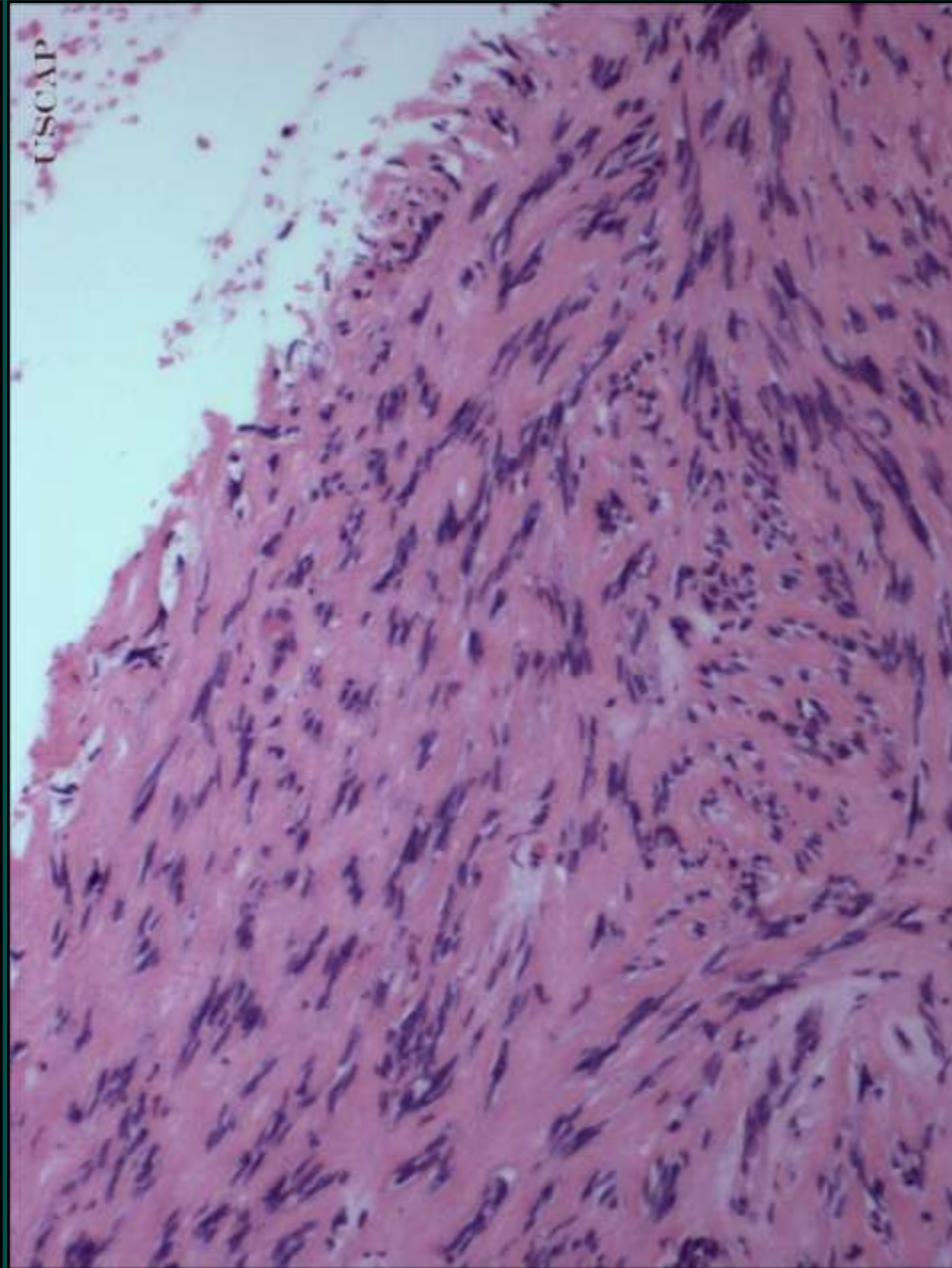
Leiomyioma versus GIST



LEIOMIOMA



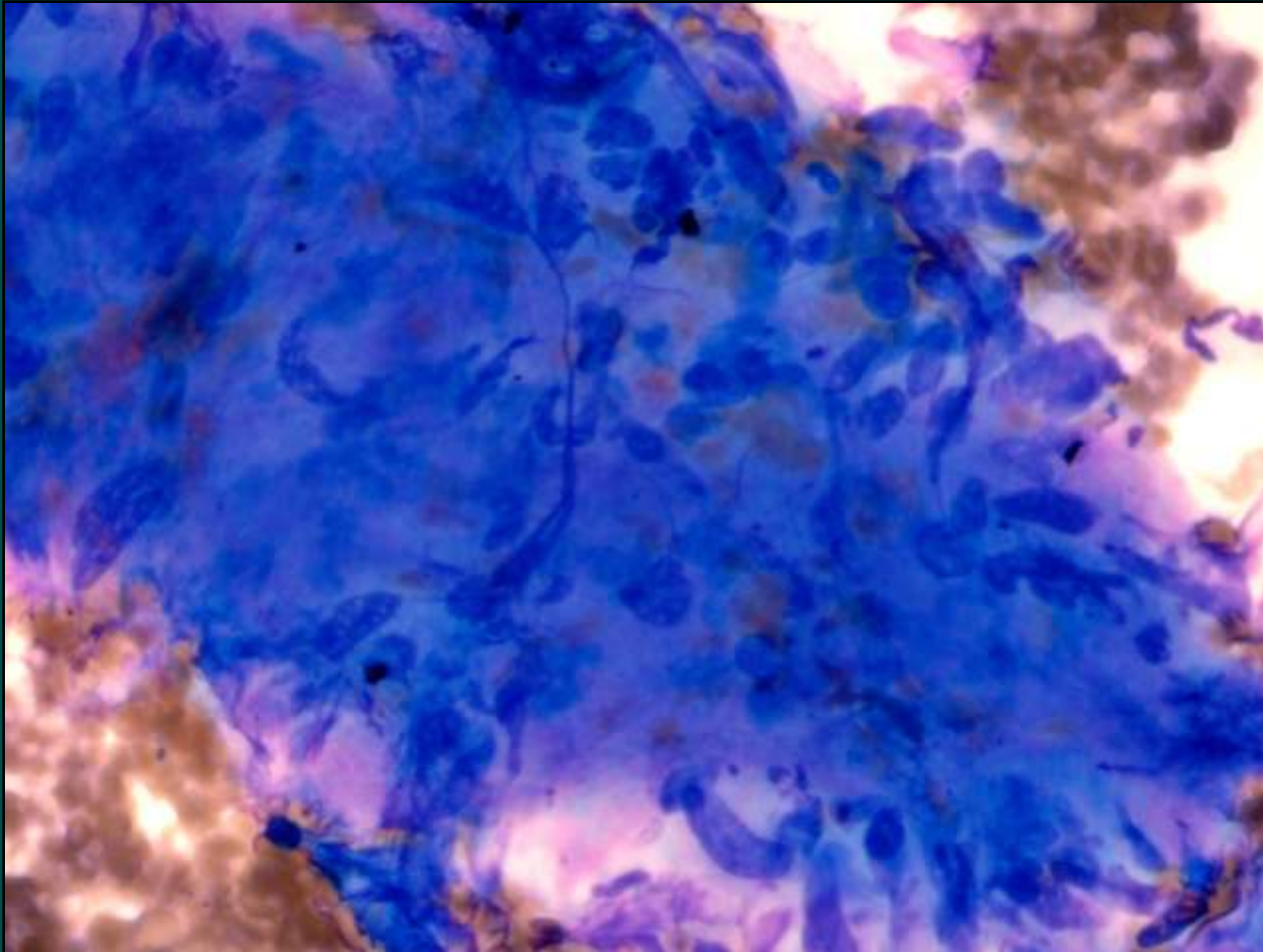
GIST



GIST versus Leiomioma

	GIST	Leiomioma
Organo	>estomago	>esofago
Celularidad 	Mayor	Menor
Ocasionales celulas sueltas	Likely	Unlikely
Ocasionales nucleos sueltos 	Probable	Improbable
Atipia - mitosis	Puede estar presente	Ausente
Epithelioid cells	Pueden estar presentes	Ausente
Bloque cel - IHC	Basofilico – CD117+	Eosinofilico – Actina+

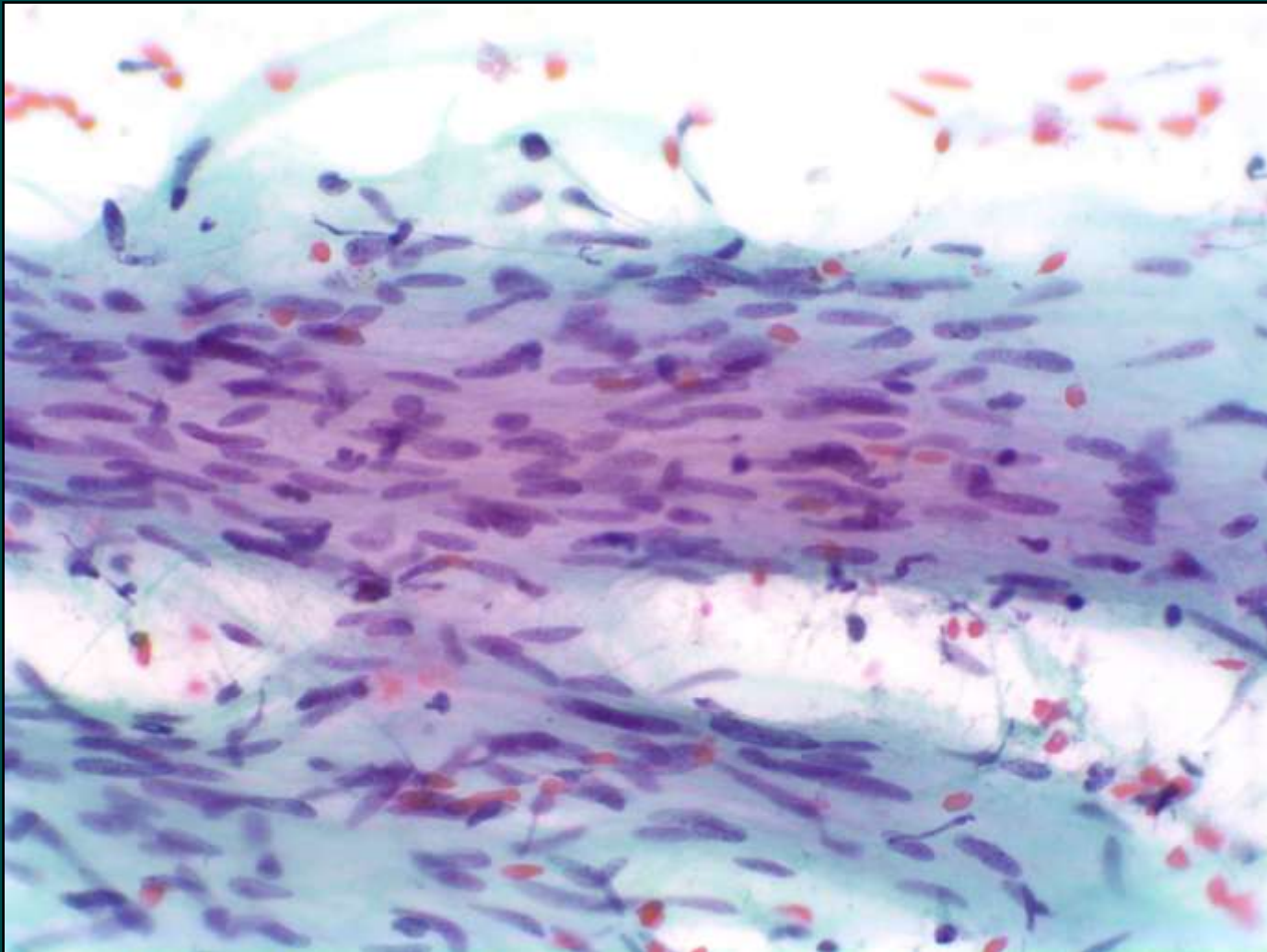
Schwannoma



**Mas comun: estomago, muscularis propria - Hipoecoico
Benigno. Puede ser grande y con mitosis (<5/HPF)**







Stelow EB et al. Diagn Cytopathol 2004;30:172. Miettinen M et al. Am J Surg Pathol 2001;25:846.

Schwannoma



Fusocelular/Epitelioides: 3/1 – Empalizada nuclear vaga – Carece de cuerpos de Verrocay – linfocitos – Semeja al GIST

Tumores Fusocelulares: Diagnostico Diferencial

	GIST	Smooth Muscle Tumors	Schwannoma	SFT	Mesenteric Fibromatosis	Inflamm Pseudo Tumor
c-kit/ CD117	+ membran 	-	-	-	Variable cytoplasmic	-
CD34	+ diffuse (70%)	+ (10%)	Rare focal	+ 	-	-
Desmin	-	+ 	-	-	Variable focal	+ variable
SMA	Variable focal	+ 	-	-	Variable focal	+ variable
S-100 protein	+ (5%)	-	+ 	-	-	-
β-catenin	-	-	-	-	+ nuclear 	-

Fletcher CDM, et al. Hum Pathol 2002;33:459.
 Greenson JK. Mod Pathol 2003;16:366.
 Stelow EB, et al. Am J Clin Pathol 2008;129:219

Yamaguchi U, et al. Virchows Archiv. 2004;445:142.
 Montgomery E, et al. Am J Surg Pathol 2002;26:1296.
 Abraham SC. Adv Anat Pathol 2007;14:178.

Tumores Fusocelulares Raros?

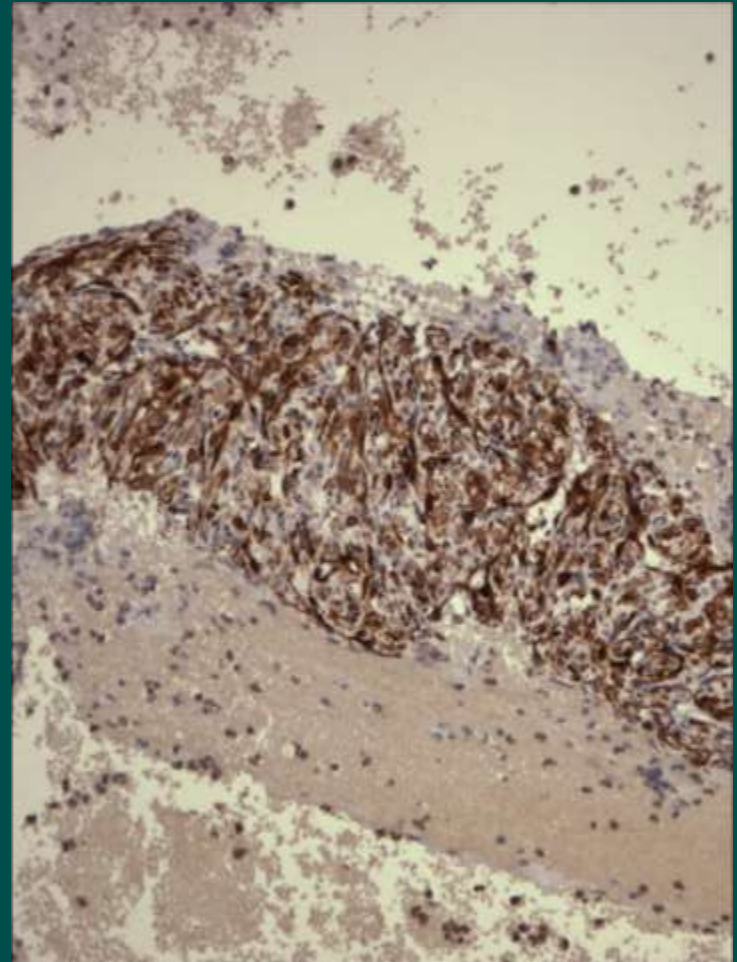
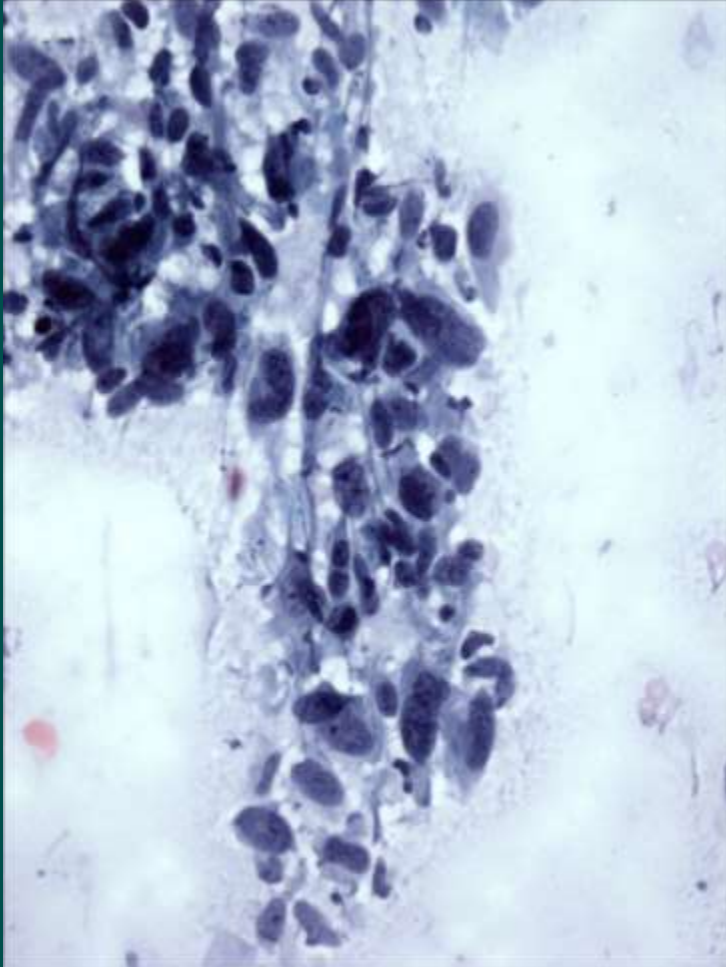
- **Tumor fibroso calcificante del estomago**
(Agaimy AM et al. Am J Surg Pathol 2010;34:271)
 - Colageno estoriforme + Calcio + células inflamatorias
 - Cavidad abdominal y tejidos blandos
 - CD117, SMA, S100, h-caldesmon, PDGFRA (-)
 - Puede mostrar focal CD34+
- **Fibromixoma plexiforme**
(Miettinen M et al. Am J Surg Pathol 2009;33:1624)
 - Todos en el antro gástrico
 - Elementos fibromixoides
 - Actina muscular (+), variable CD10
 - CD117, DOG1, CD34, desmin, proteína S100 (-)
- **MFH primario y metastático**
(Agaimy A et al. Virchows Arch 2007;451:949)
 - Actina and PDGFRA (+); CD117, CD34, S100 (-)

GIST del Colon (n=37)

- **Fusocelular/Epitelioide**: 9/1. Edad promedio 67 a.
- CD117(+) 76%; CD34(+) 59%. mutacion *c-kit* 36%
- Diagnostico tardio: tipicamente transmural
 - 4 casos: ≤ 1 cm – hallazgo incidental – no recurrencia
 - 10 casos: ≥ 1 cm & mitosis $\leq 5/50$ HPF – muerte 20%
 - 23 casos: ≥ 1 cm & mitosis $\geq 5/50$ HPF – muerte $\sim 100\%$
- **Leiomiomas (n=7)**: CD117(-), CD34(-), SMA(+), desmin (+), no mutacion gen *c-kit*.

GIST del colon mitoticamente activo ($>5/50$) parece ser mas letal que el leiomioma con similar actividad mitotica.

Leiomyosarcoma



SMA

GIST – Riesgo de Conducta Agresiva – Consenso*

	Tamaño (cm)	Mitosis por 50 HPF
Riesgo muy bajo	<2	<5
Riesgo bajo	2-5	<5
Riego intermedio	<5	6-10
	5-10	<5
Riesgo alto	>5	>5
	>10	Cualquier cuenta mitotica
	Cualquier tamaño	>10

* NIH – Abril 2001

Fletcher CDM, et al. Hum Pathol 2002;33:459.
Blay J-Y, et al. Ann Oncol 2005;16:566.

GIST: Predictores de Malignidad

■ Tamano

- **Proliferacion celular** [Cuenta mitotica Indices (Ki-67 >10%), p53]

- ***p16, *ezrin, apoptosis baja, telomerasa alta, marcadores de angiogenesis (MVD, *VEGF)**

■ Localizacion

- La gran mayoria de GISTs de riesgo muy bajo, bajo, e intermedio se comportan de manera benigna.
- Existe un subgrupo (~10%) que se comporta agresivamente.

Corless CL. AJCP 2004;122:11. Wei Y-C, et al. Mod Pathol 2009;22:1351.

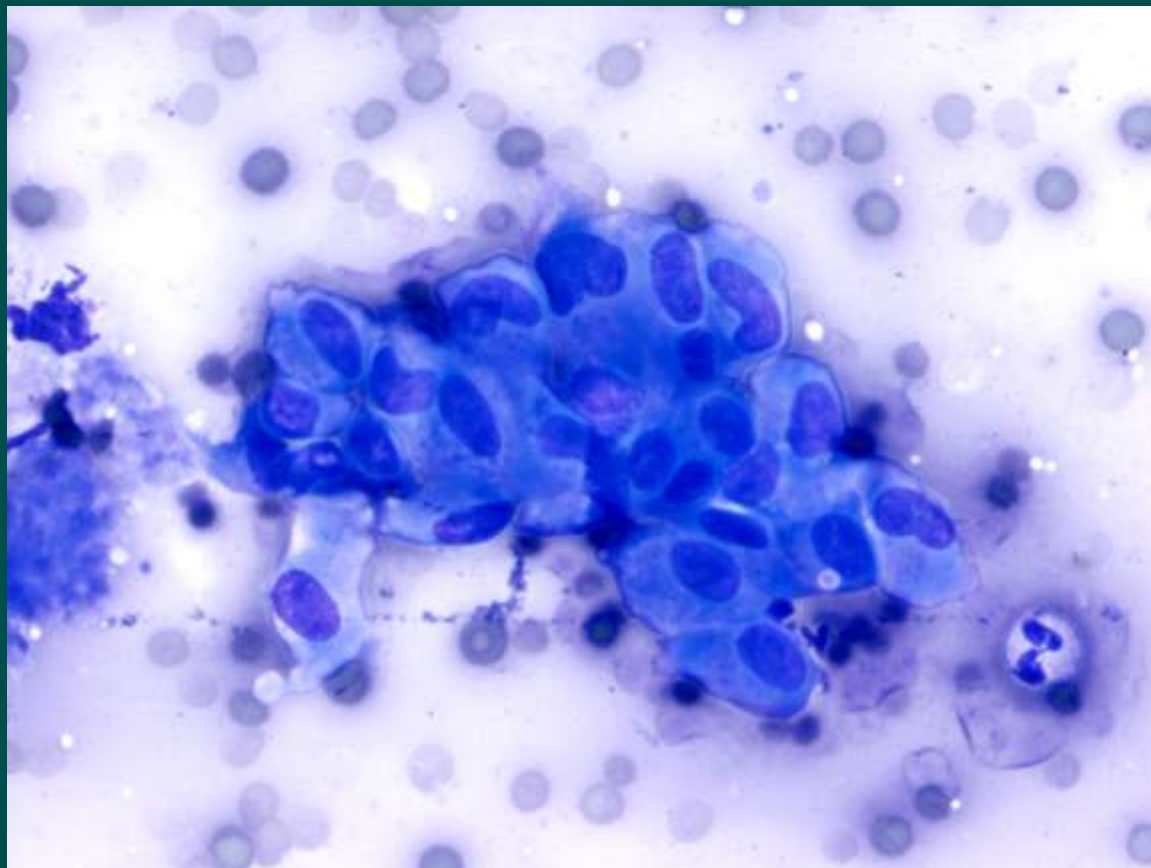
Fletcher CDM, et al. Hum Pathol 2002;33:459. Steigen SE et al. Mod Pathol 2008;21:46.

Wang Q et al. World J Gastroenterol 2007;13:2626. McAuliffe JCA et al. Clin Cancer Res 2007;13:6727.

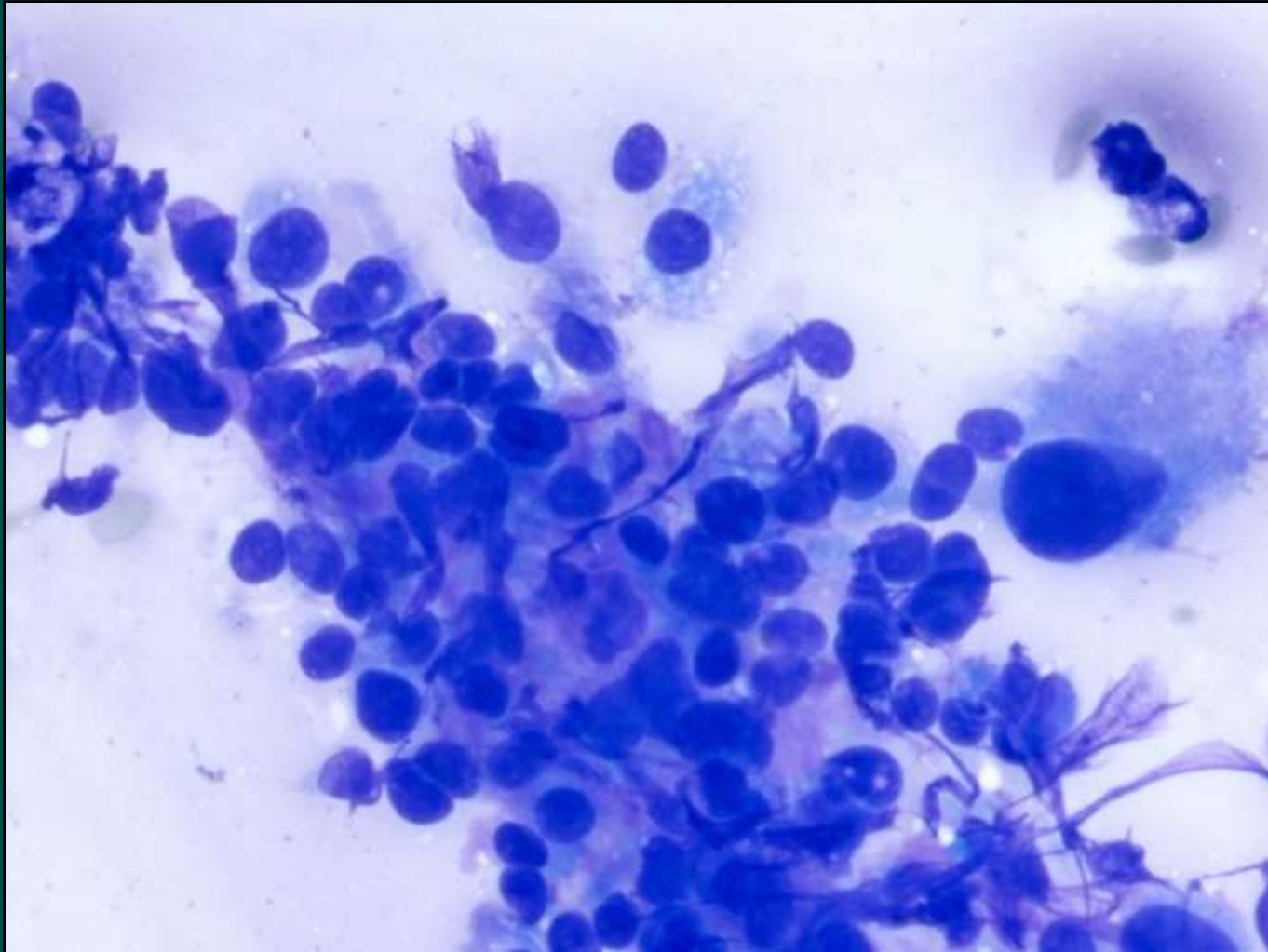


Mercado de Pisac – Cerca a Cuzco - Peru

Patron Epitelioide de Celulas Grandes

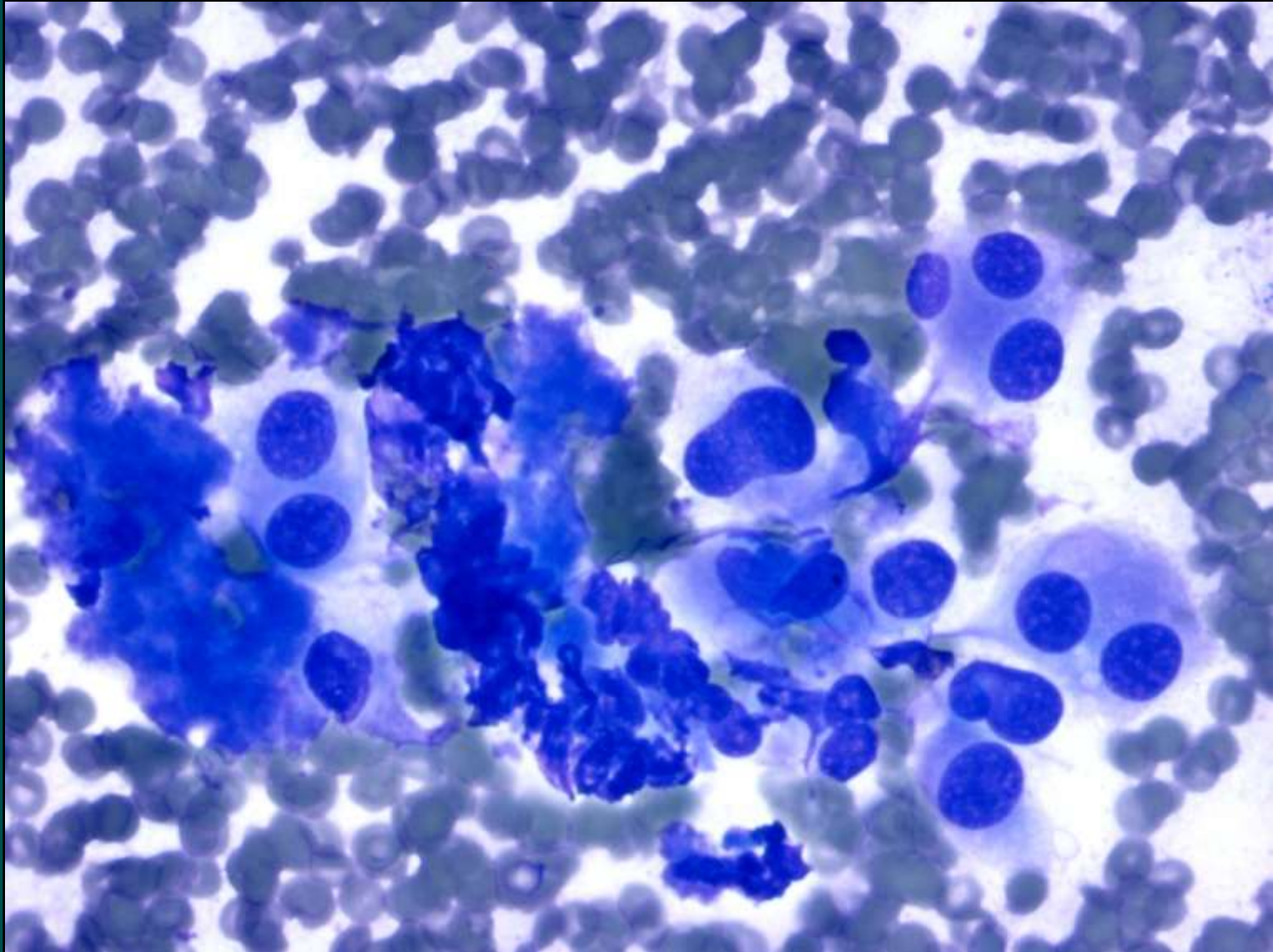


GIST – Epitelioides (20%)



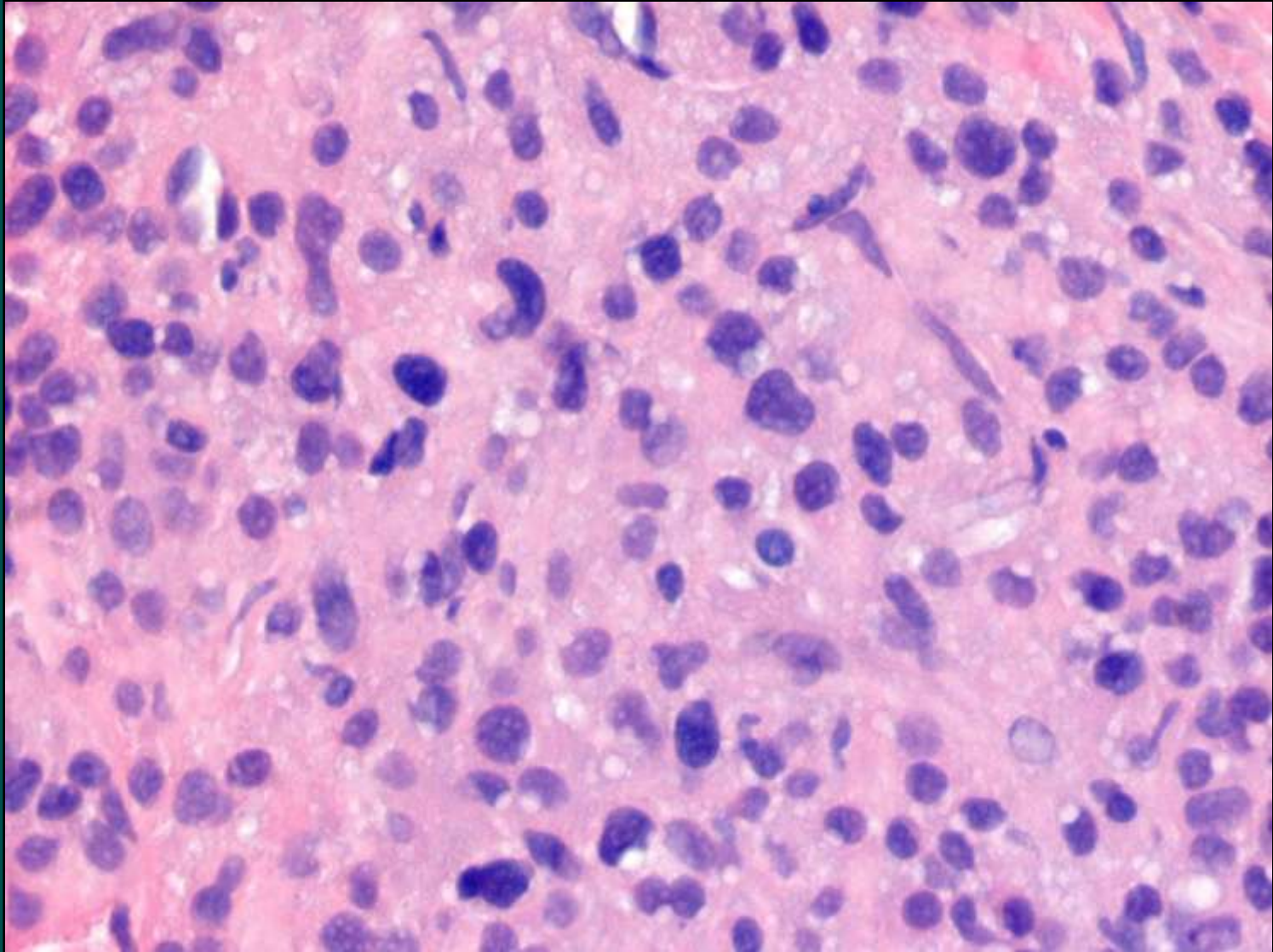
Anisocitosis y anisonucleosis
Raras mitosis

GIST - Epitelioide



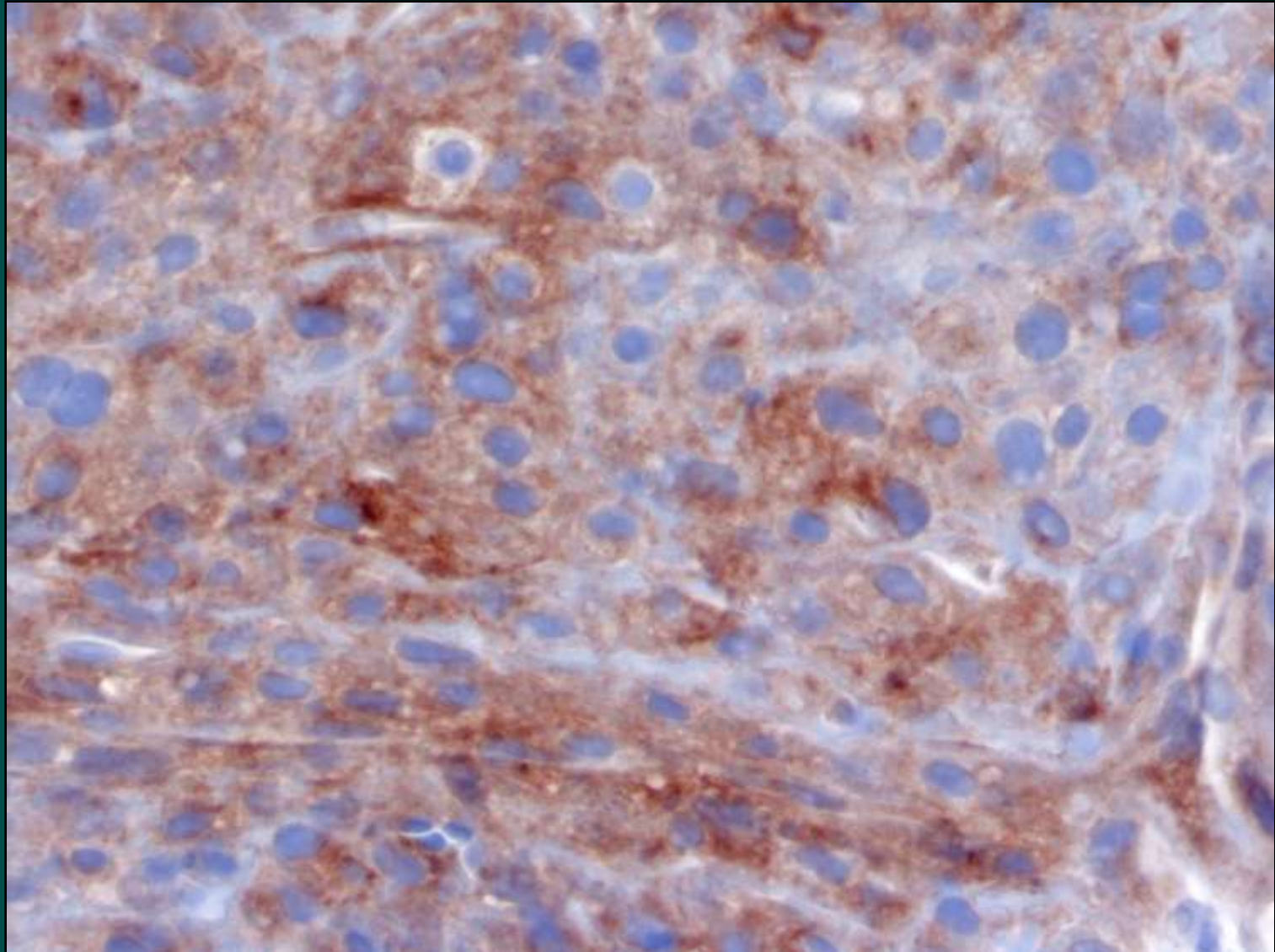
Nucleos uniformes ovoides a redondos – cromatina vesicular

GIST – Epitelioide



Celulas redondas – citoplasma variable eosinofilico o claro

GIST - Epitelioide



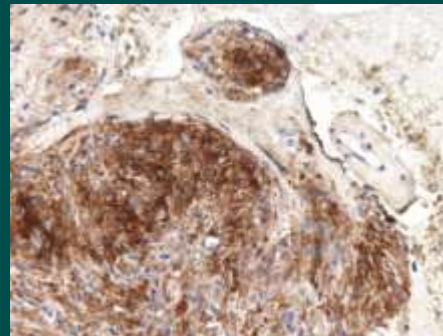
c-kit/CD117

Inmunomarcadores del GIST

CD117, CD34

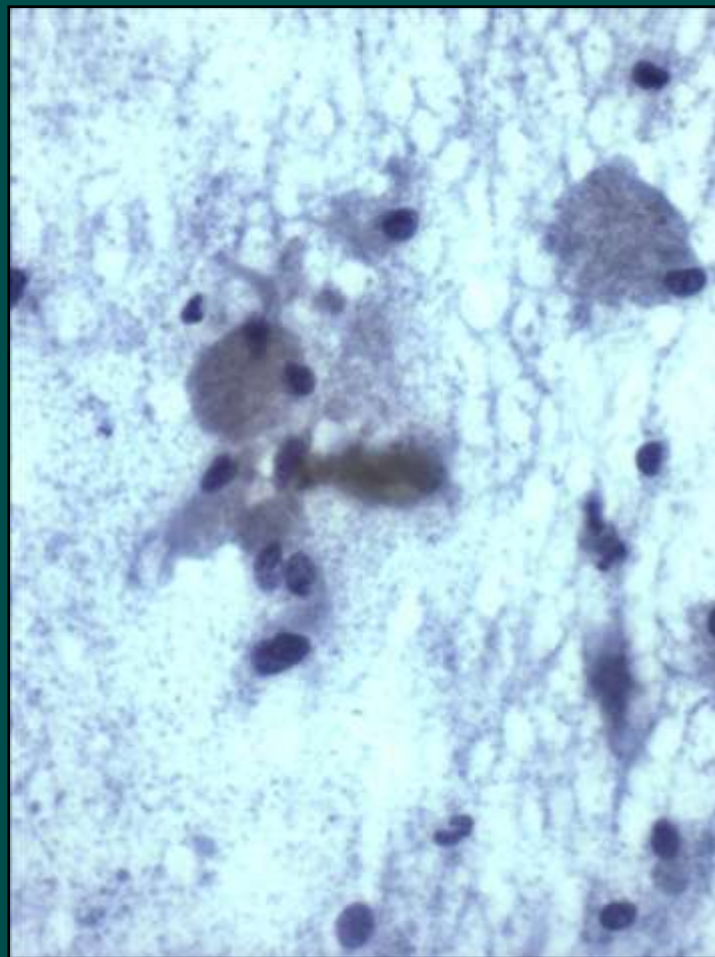
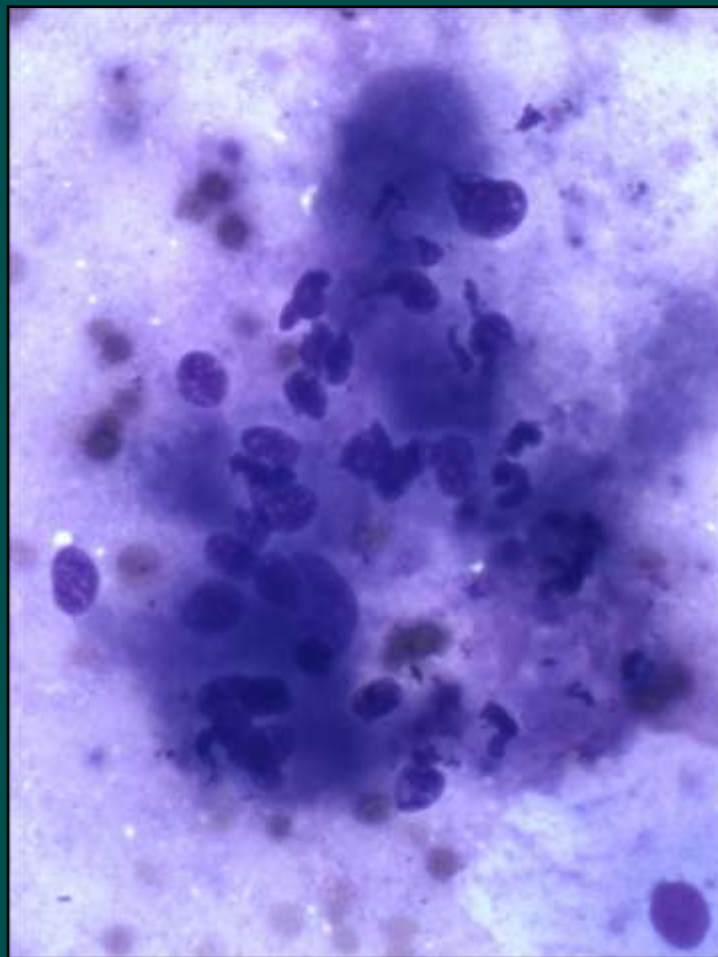
*CD171 (L1): molecula de adhesion celular

*DOG1: proteina de funcion desconocida



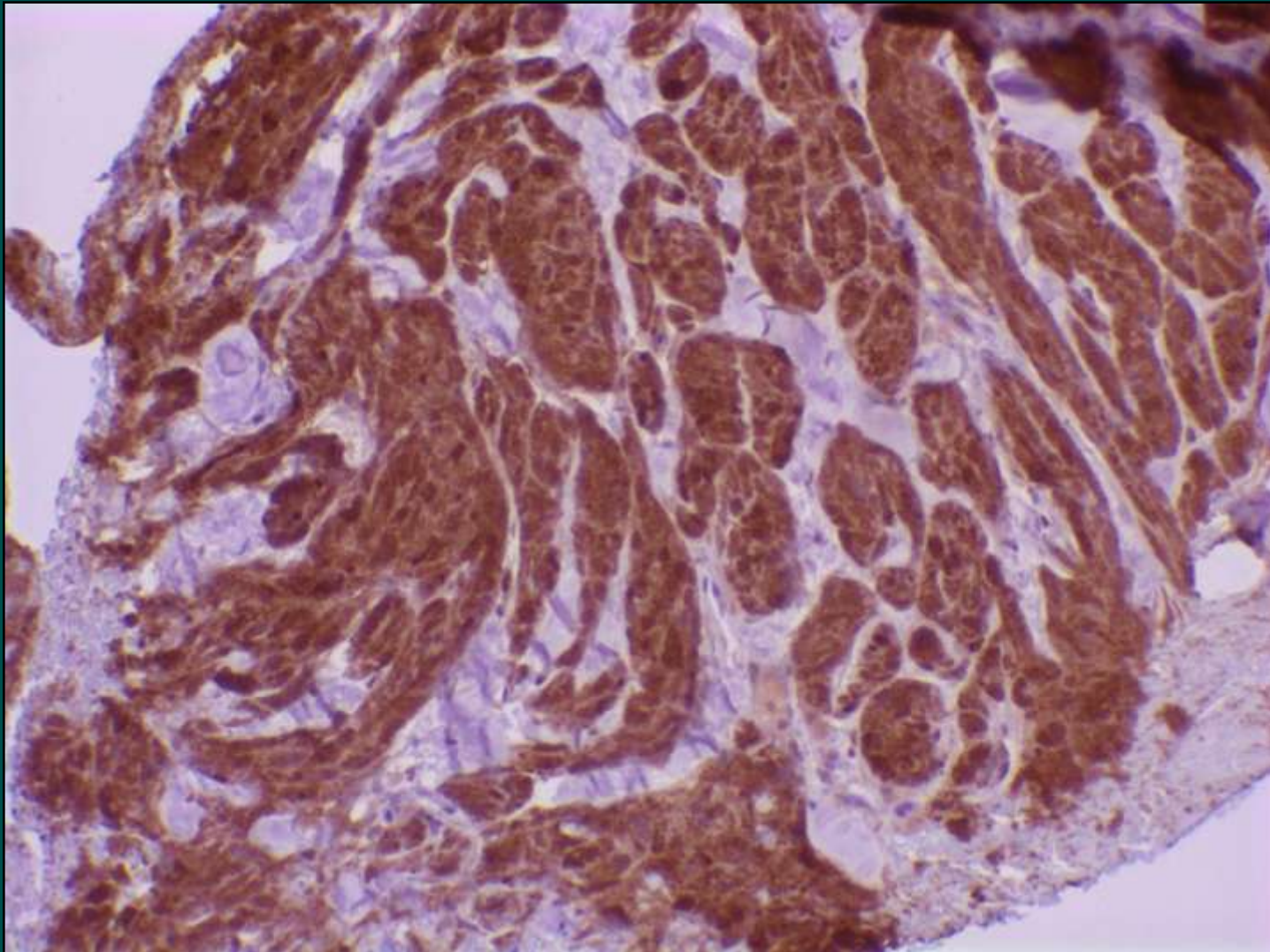
*Expresados independientemente de c-kit or PDGFRA y
Son utiles en el diagnostico de CD117(-) GISTs

Tumor de Celulas Granulares



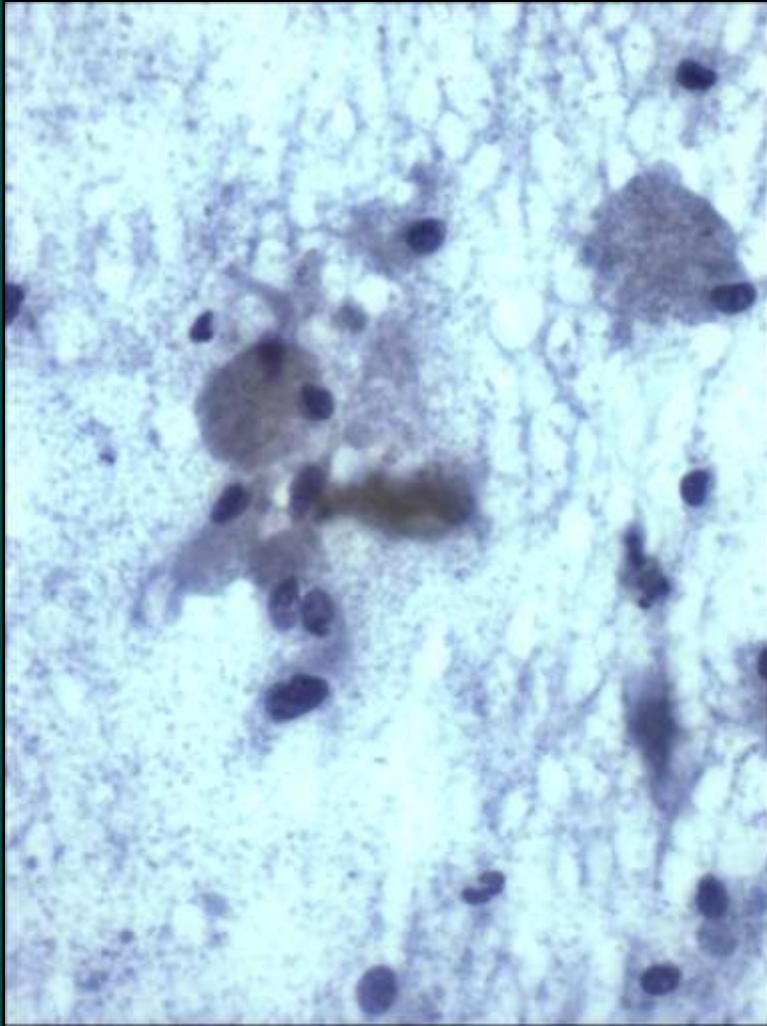
Mas comun: esofago distal, submucosa – Mayormente benigno - EE: hipoecoico

Tumor de Celulas Granulares

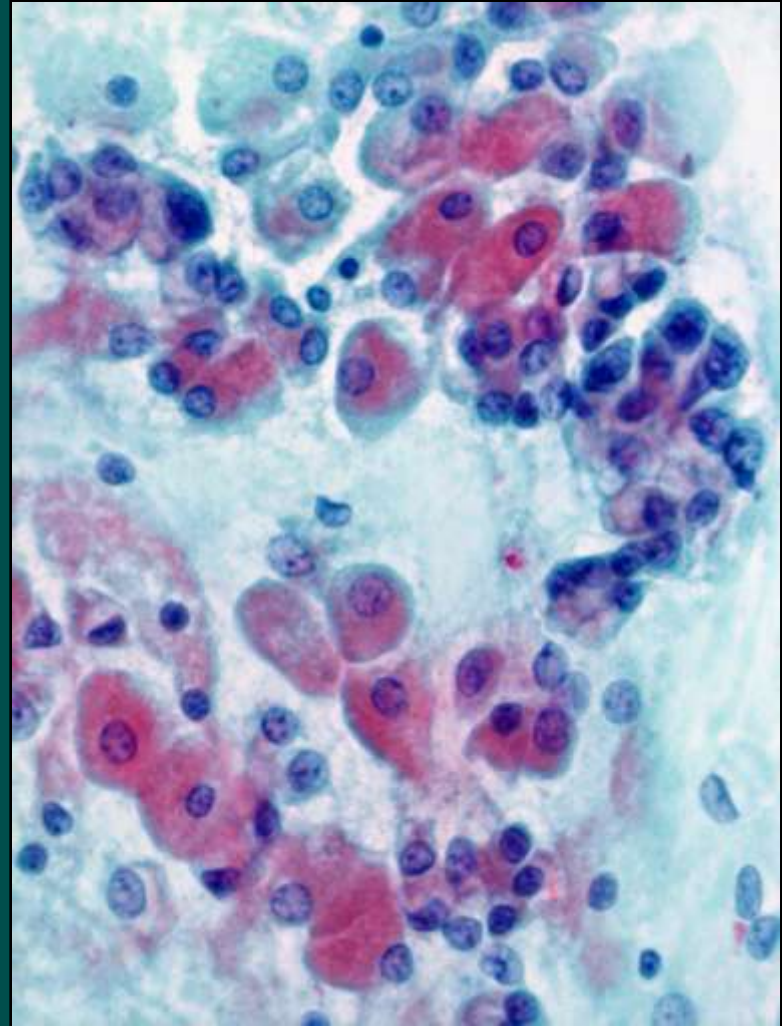


PAS(+), S100 protein(+), CD117(-), CD34(-), actina(-)

**TUMOR de CELULAS
GRANULARES**

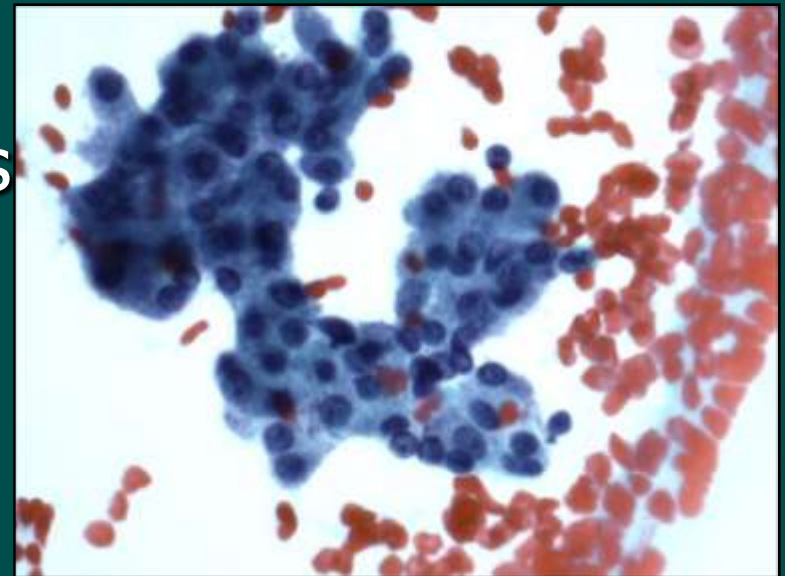
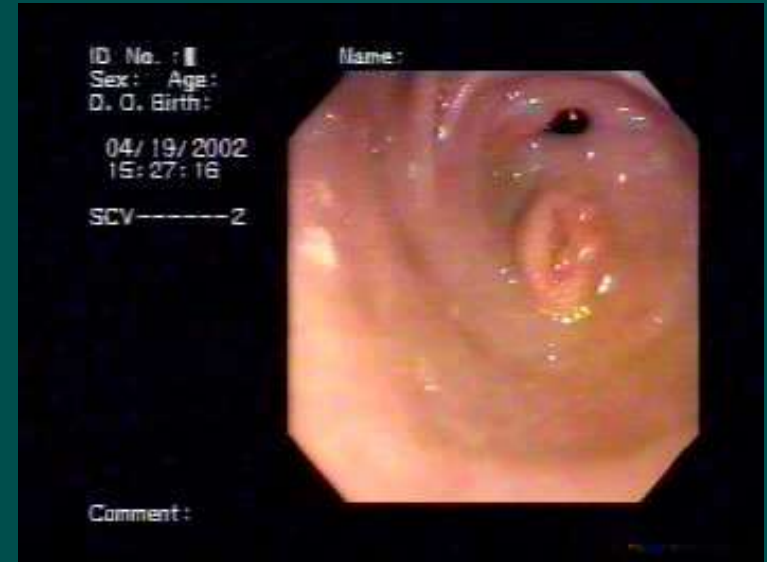

CELULAS PARIETALES



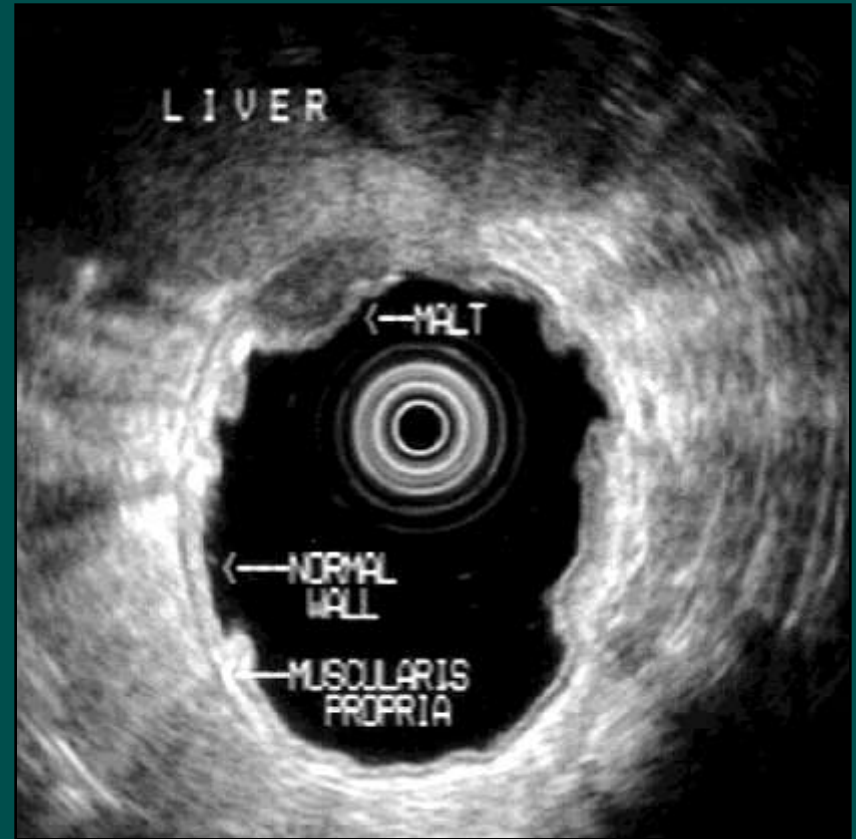
Pancreas Heterotopico

- Estomago & duodeno
- Esofago: t18, t13
- Endoscopia: nodule umbilicado
- EE-PAAF: rara aspiracion
 - Celulas ductales y acinares
 - Quistico: celulas ductales (adenomioma)
citodiagnostico es dificil



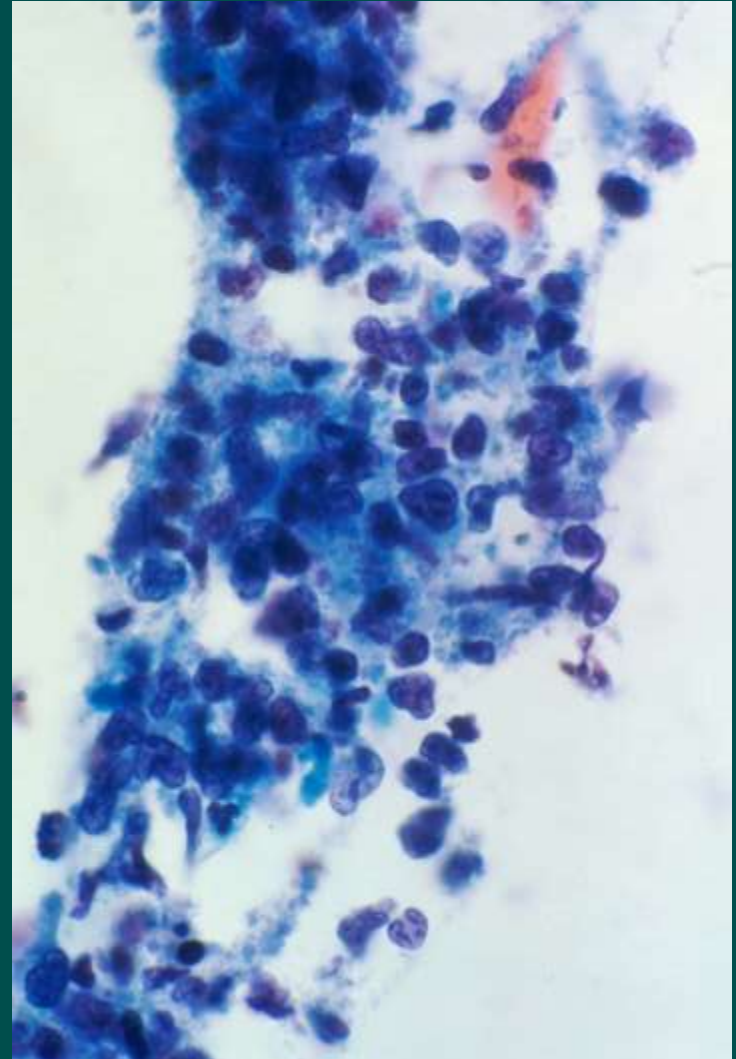
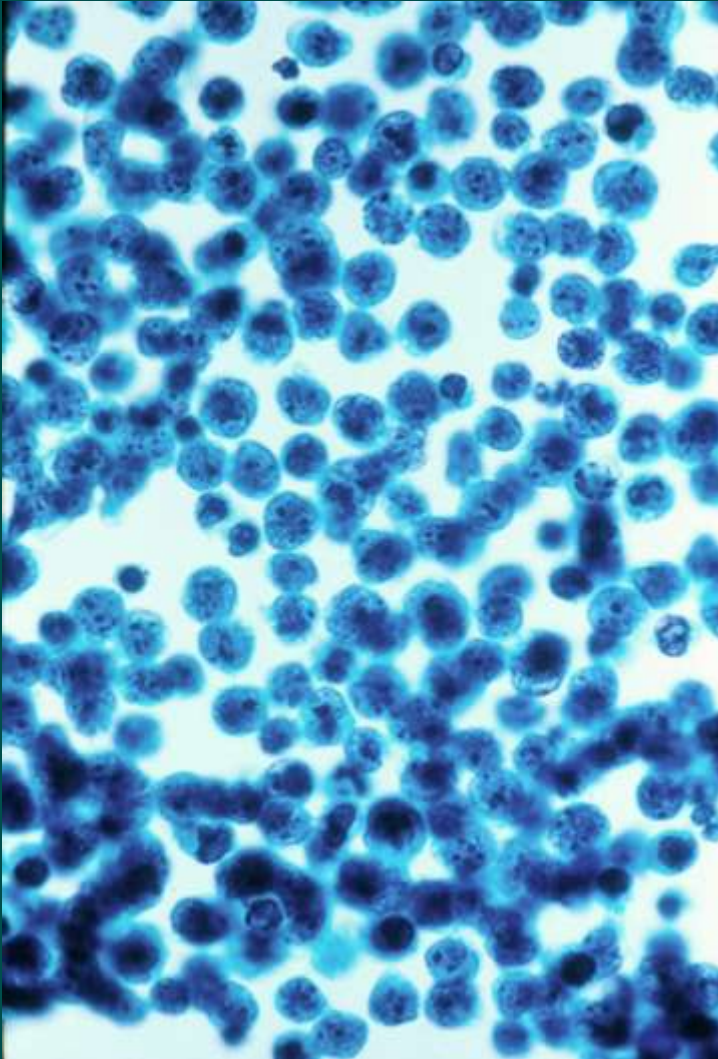
Linfomas del Tracto GI

- Primarios: raros
- Estomago:
 - H=M. Tercera edad
- Bx forceps: no es Dx.
- PAAF-EE: 25 g
 - Exámenes especiales
 - DLBL = PAAF-EE Dx
 - EMZL = Biopsia



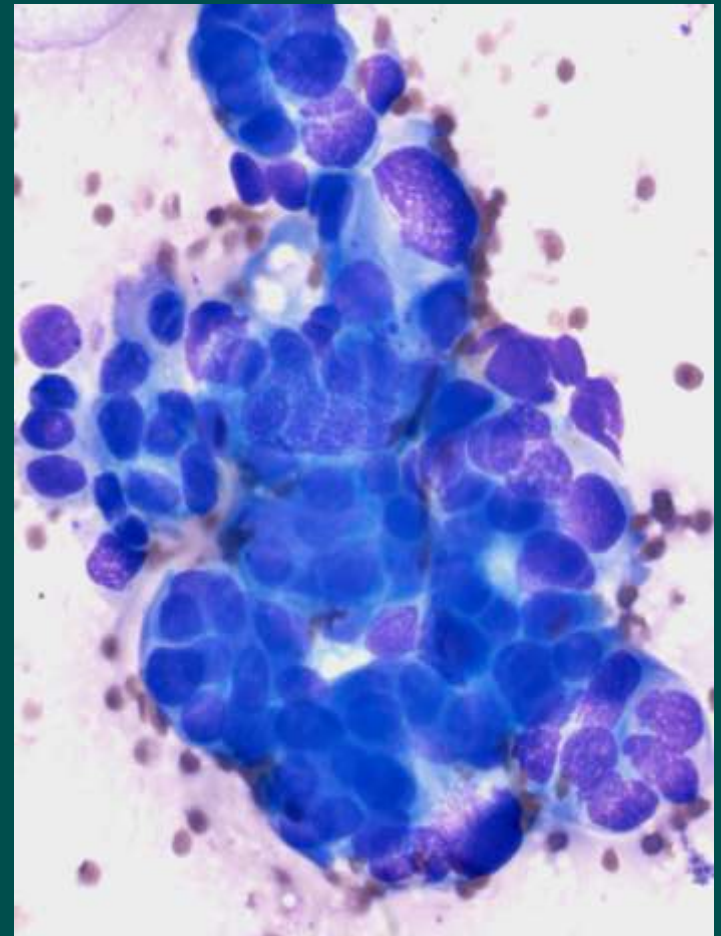
Hiper o hipoecoico
Engrosamiento de capas 3, 4 o ambas

Linfoma a Celulas Grandes

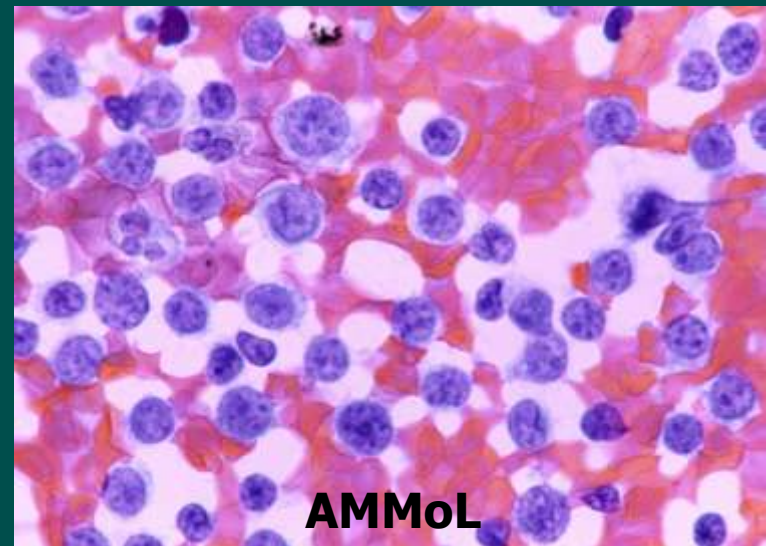
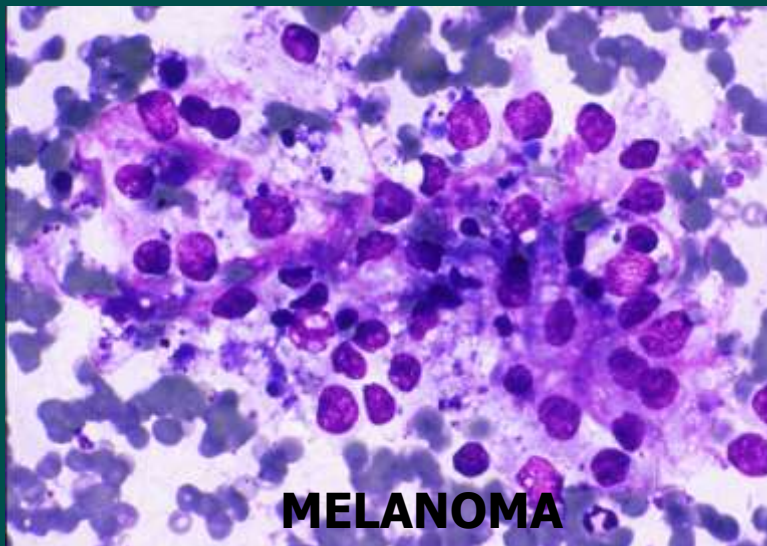
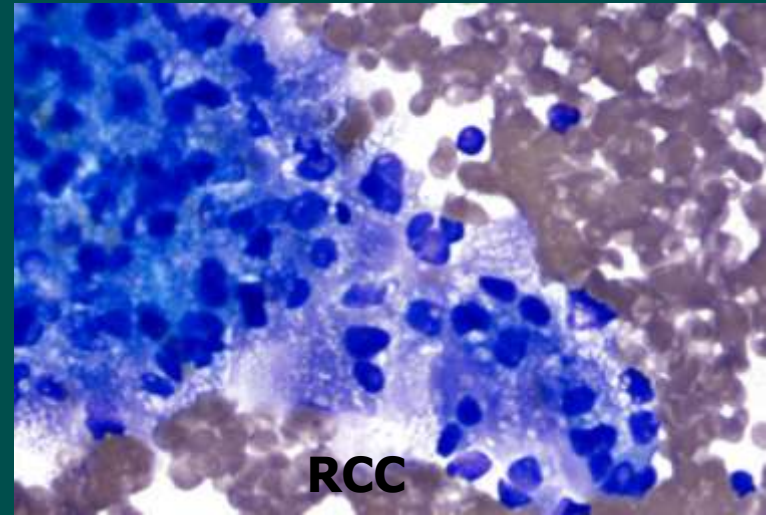
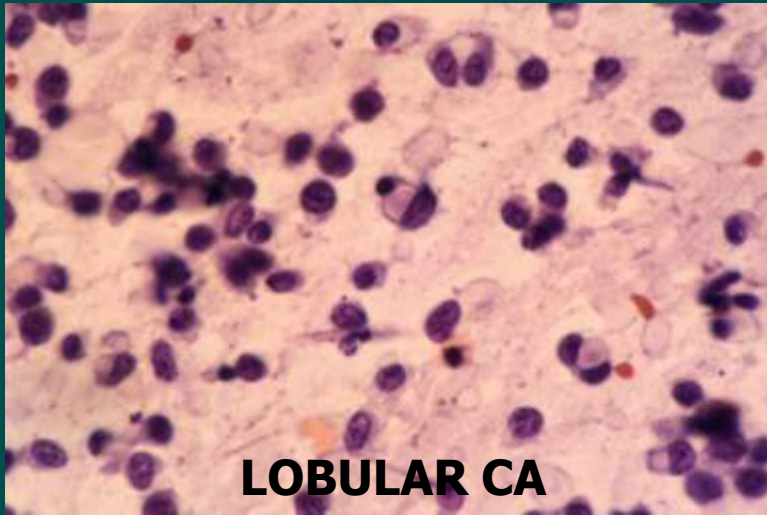


Cancer Gastric Difuso (CGD)

- Incidencia mundial de CG es menor. CGD esta aumentando
- La expression de E-cadherina es el principal discriminador entre GCI y CGD.
- *CDH1* codifica E-cadherin, una glicoproteina transmembrane, critica para la adhesion intercelular.
- La mayoria del CGD esporadico y hereditario no expresan E-cadherina
- Perdida de E-cadherin = invasividad = metastasis
- **CGDH** tiene mutaciones en el gen *CDH1*
 - Autosomico dominante. Pacientes jovenes. Gastrectomia profilactica



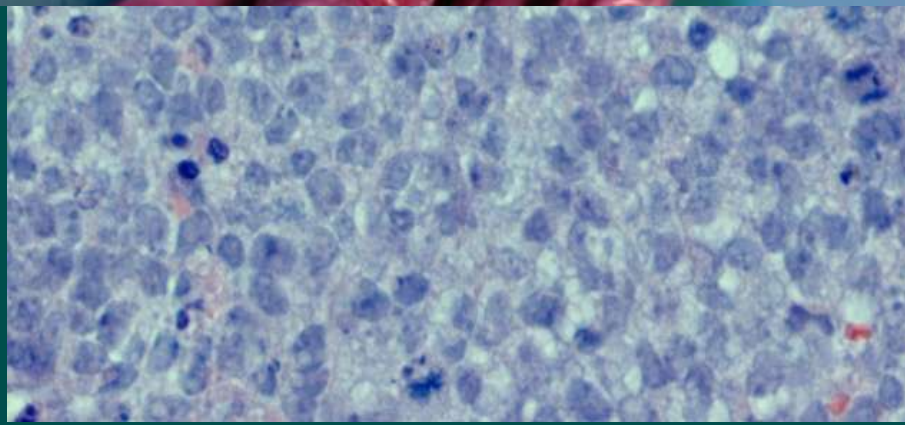
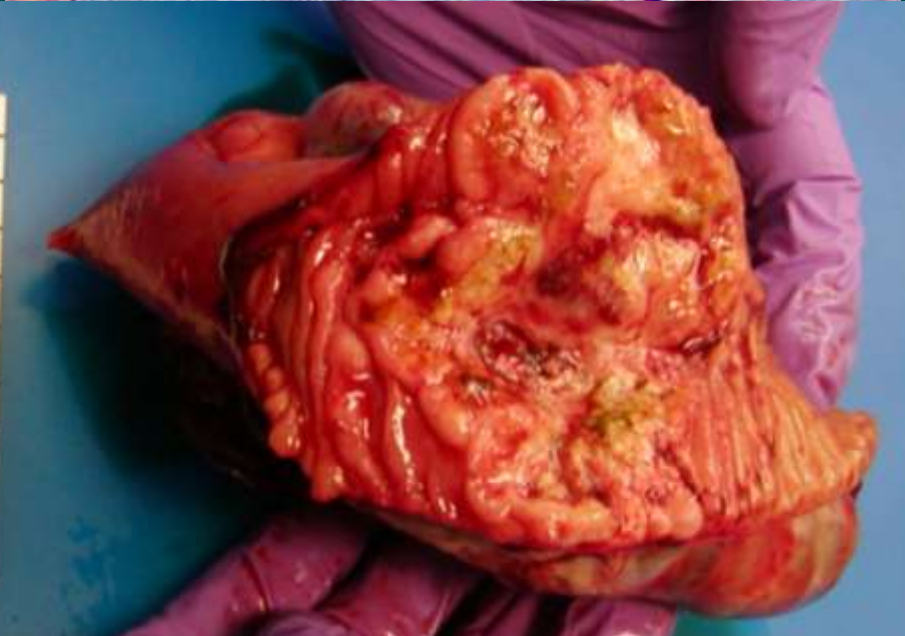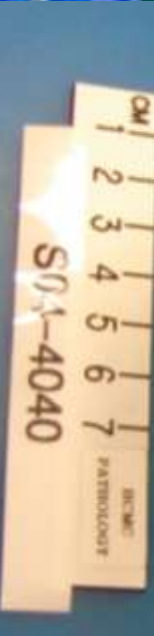
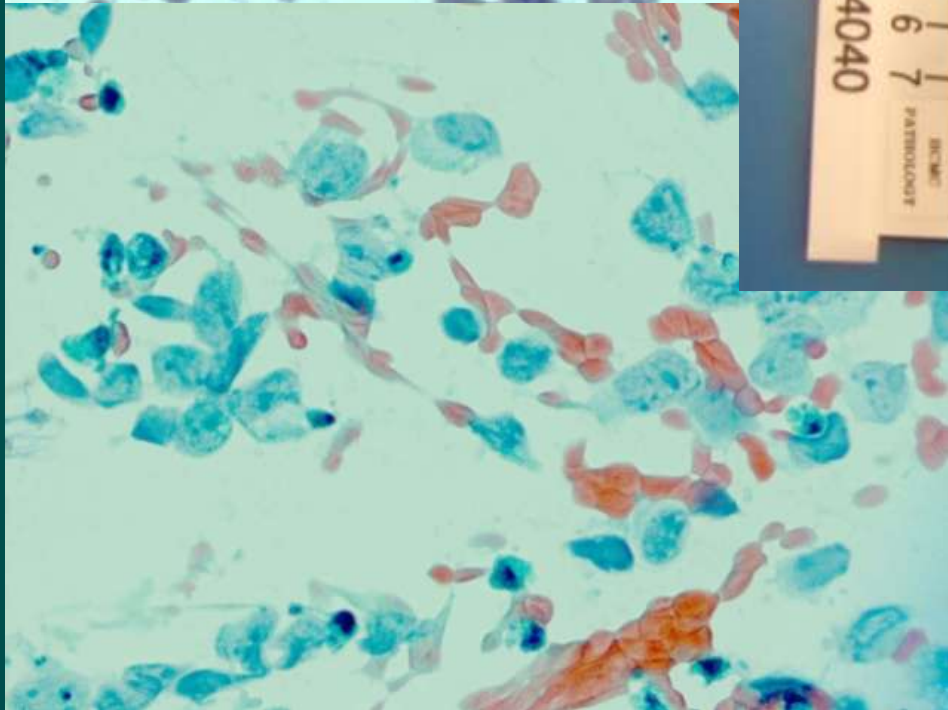
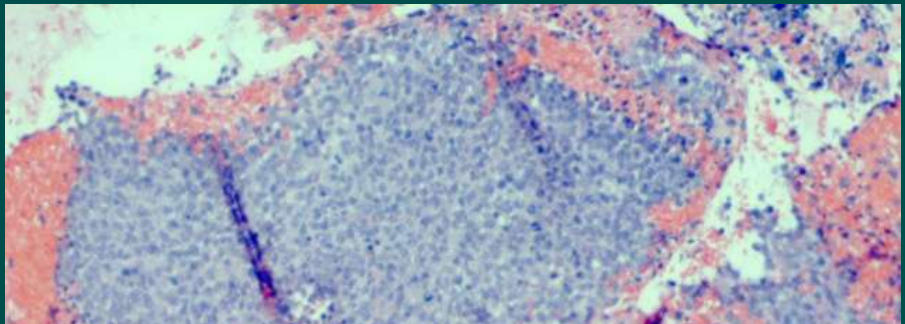
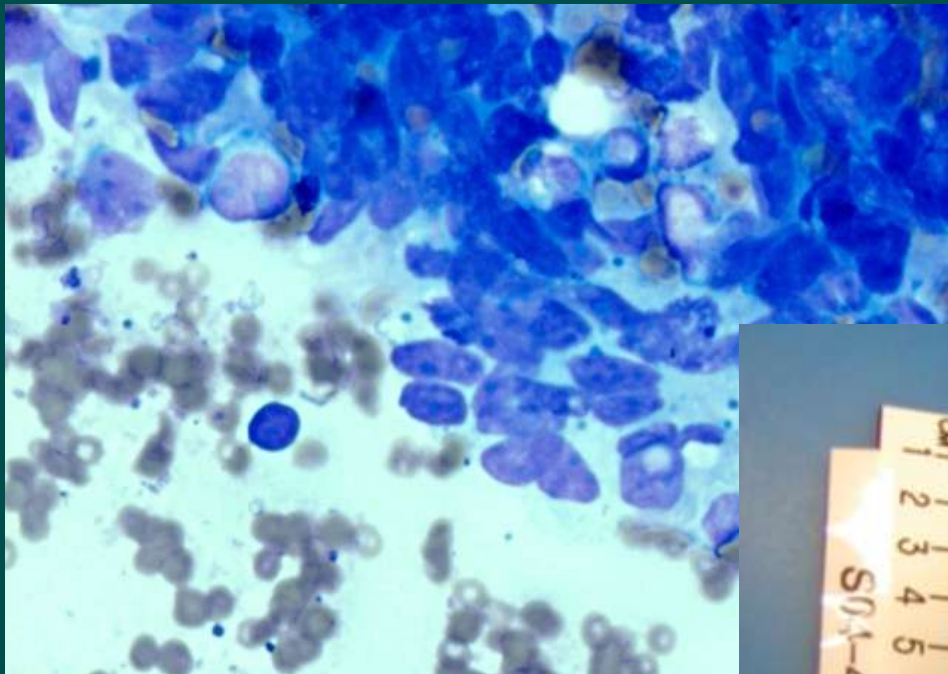
Tumores No-primarios



Tumores Epitelioides Raros?

- **PEComa (benigno y maligno)**
 - Estomago, duodeno, colon
 - Celulas epitelioides eosinofilicas
 - HMB45+, Actina+, desmin+, vimentin+, Melan A variable
 - Proteina S100 (-)
 - Puede ocurrir en pacientes con esclerosis tuberosa
- **Sarcoma sinovial**
 - Esofago, estomago, duodeno
 - Monofasico o bifasico (epitelioides & fusocelular)
 - Epitelioides: CK+, EMA-. Fusocelular: Vimentina+, CD10+.
 - Ambos: CD117-, CD34-, S100-, Actina muscular-, Desmina-
 - Citogenetica: translocacion X;18.

Mitteldorf CA et al. World J Gastroenterol 2010;16:522.
Makhlouf HR et al. Am J Surg Pathol 2008;32:275.



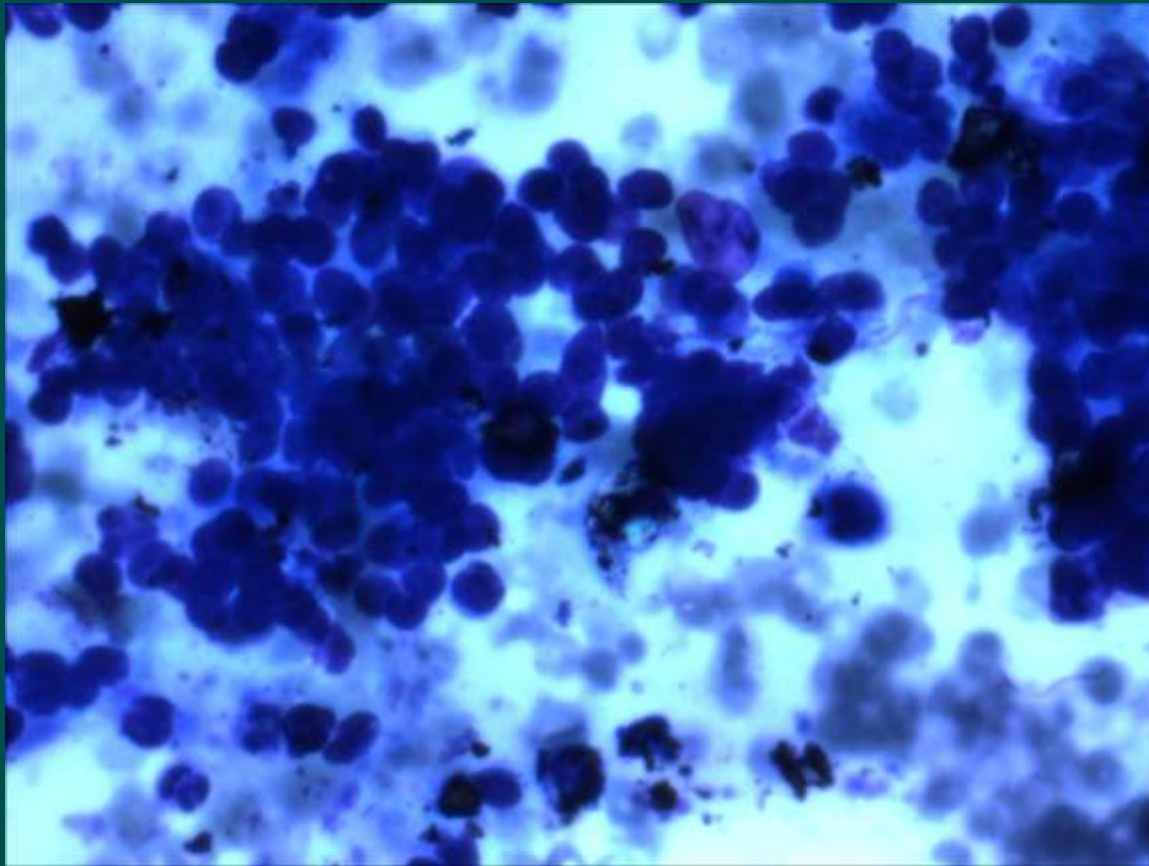
Patron Epitelioide a Celulas Grandes

	GIST	Linfoma	Carcinoma	Tumor Celulas Granular	Melanoma
Citologia	Componente fusocelular variable	Disociacion celular	Agregados & celulas sueltas	Citoplasma granular	Pleomorfico
CD117	+	-	-	-	+
CD34	+	-	-	-	-
CD45	-	+	-	-	-
Keratin	-	-	+	-	-
Proteina S100	-	-	-	+	+
HMB45	-	-	-	-	+



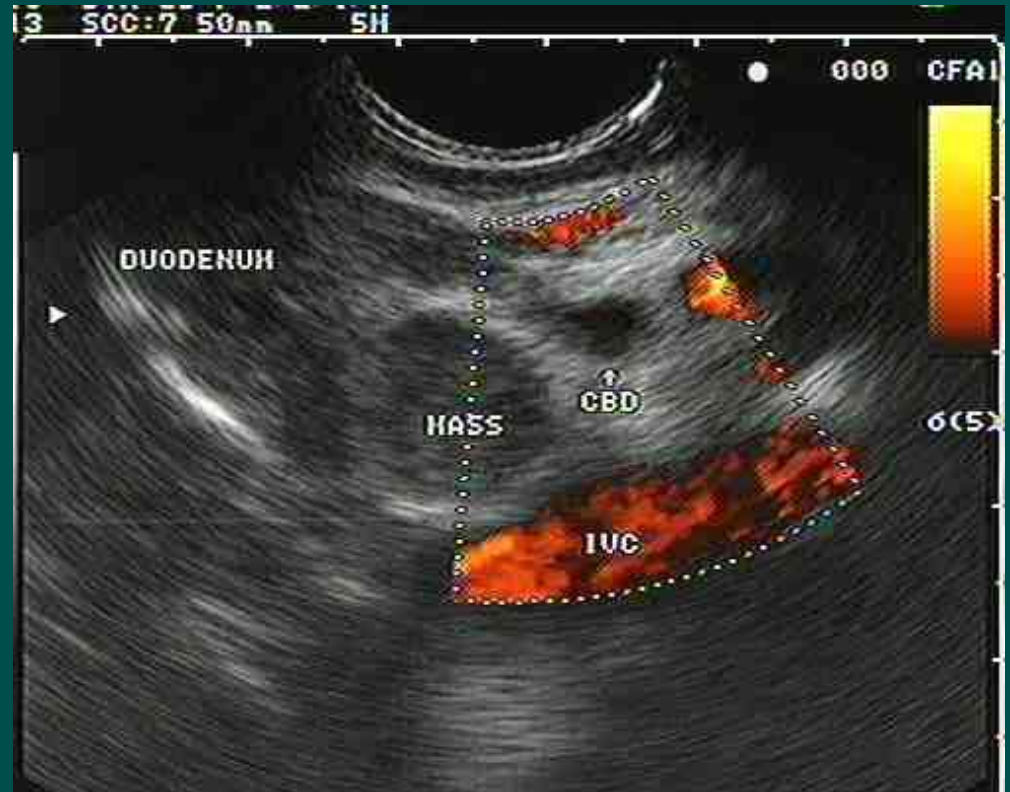Macchu Picchu – Cuzco - Peru

Patron Epitelioide a Celulas Pequenas

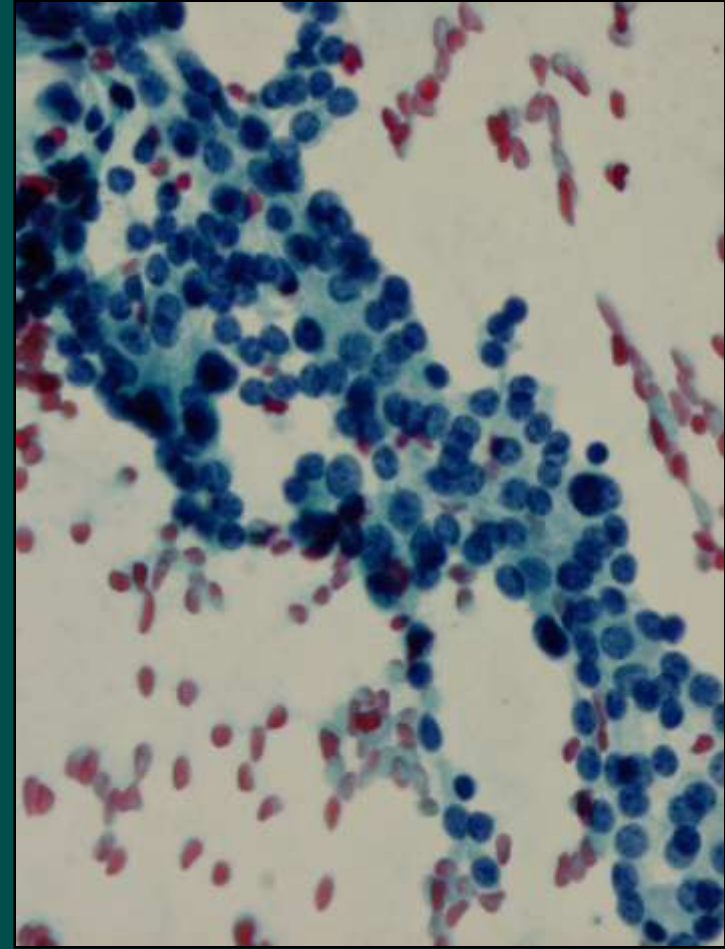
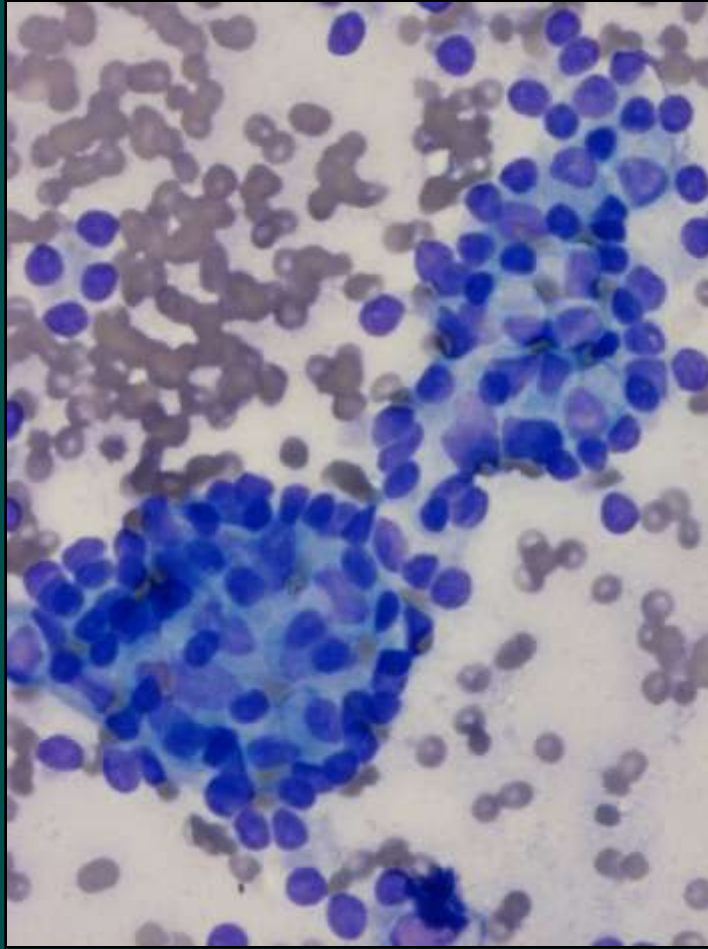


Tumores Endocrinos GI

- Submucosos
- Comunes en el intestino distal
- Somatostatinomas, gastrinomas, carcinoide
- Hipoecoicos



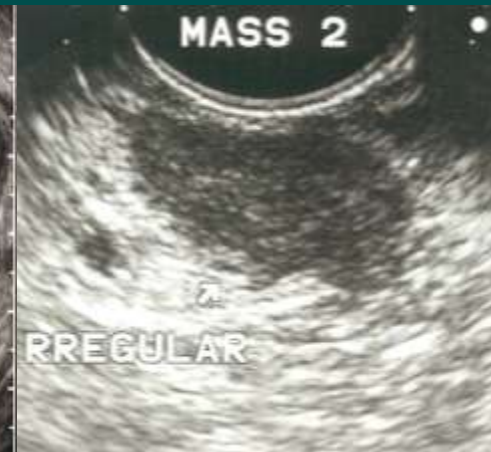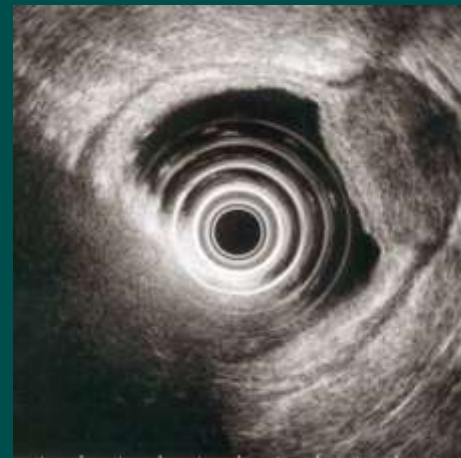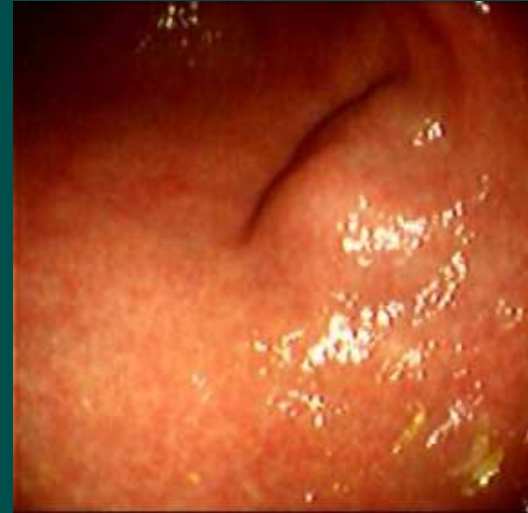Gastrinoma



Rosetas – células redondas/ovales – plasmacitoides, cromatina “sal y pimienta” – nucleolos inconspicuos

Tumor Glomus

- Antro gastrico
- Tercera edad
- Benigno, solitario
- Celulas de musculo liso modificadas del cuerpo glomico

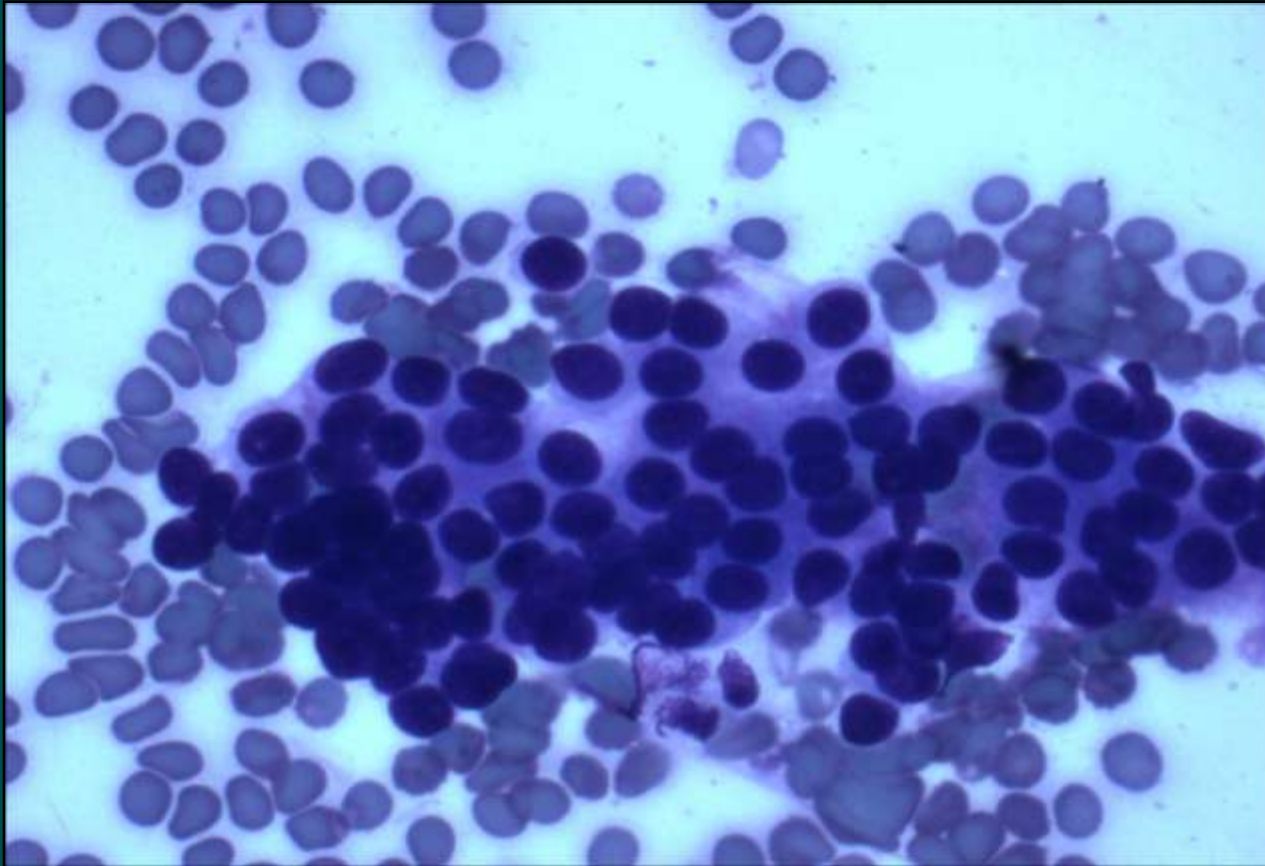


Debol SM et al. Diagn Cytopathol 2003;28:316.

Gu M et al. Diagn Cytopathol 2002;46:560.

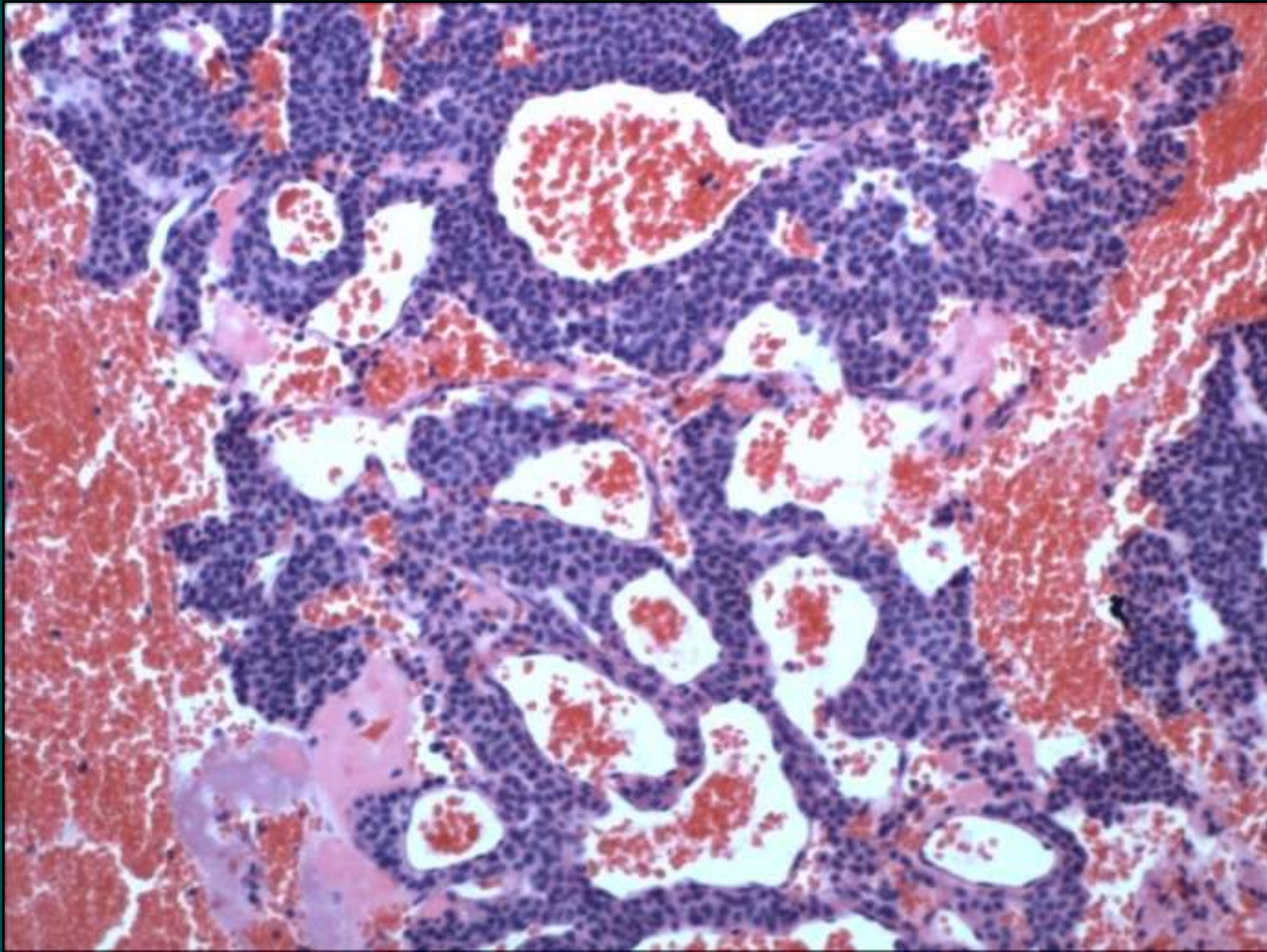
Vinette-Leduc D et al. Diagn Cytopathol 2001;24:340.

Tumor Glomus



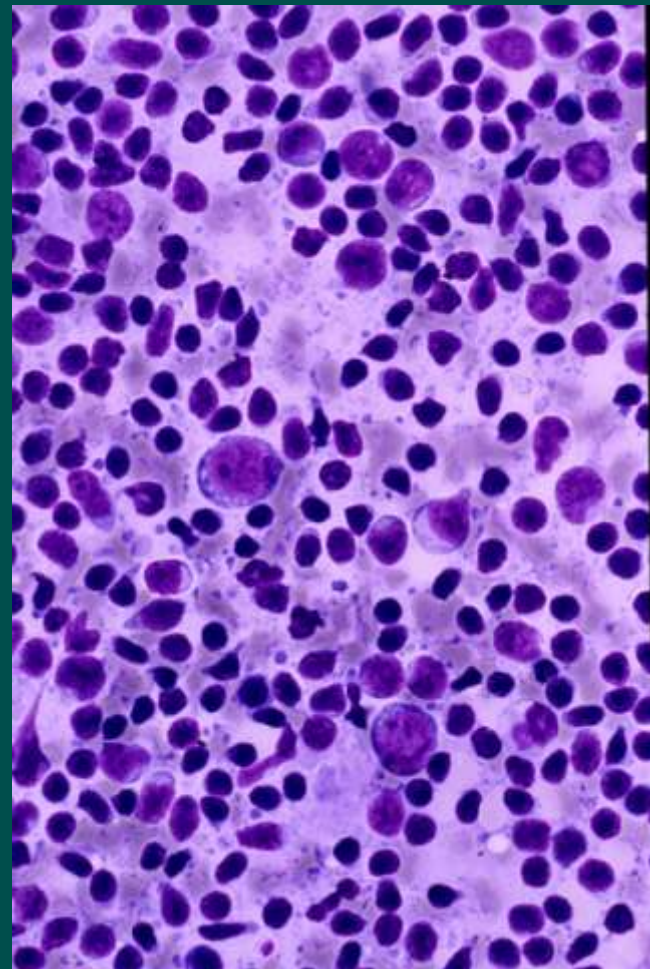
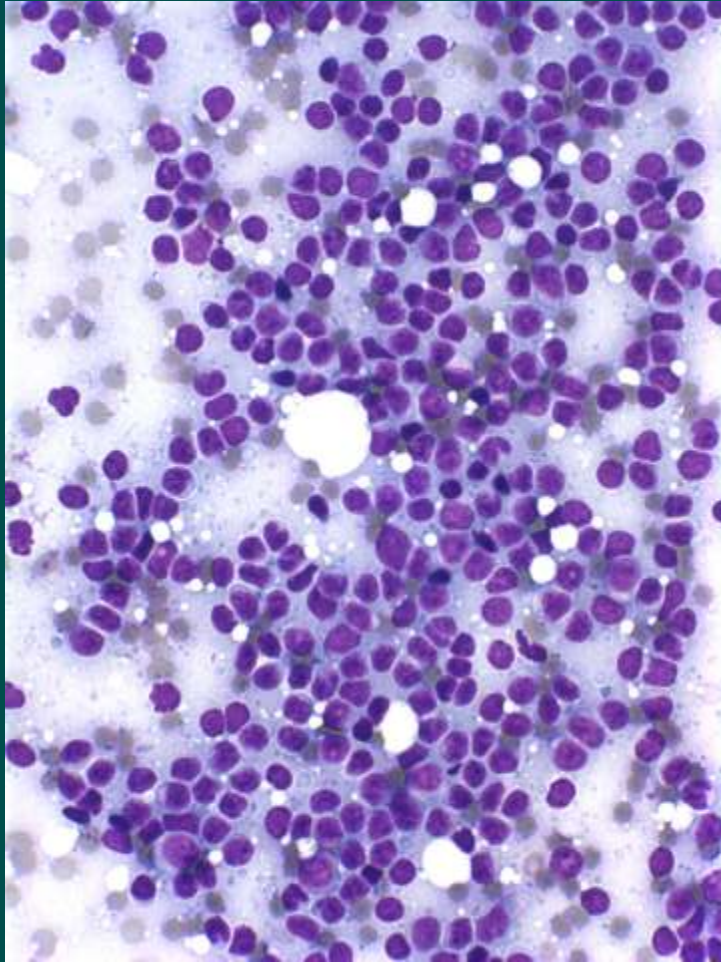
Celulas pequenas, nucleo uniforme, no mitosis

Tumor Glomus



IHQ: SMA (+), Desmina (-), vimentina (+), keratina (-)

Linfoma MALT

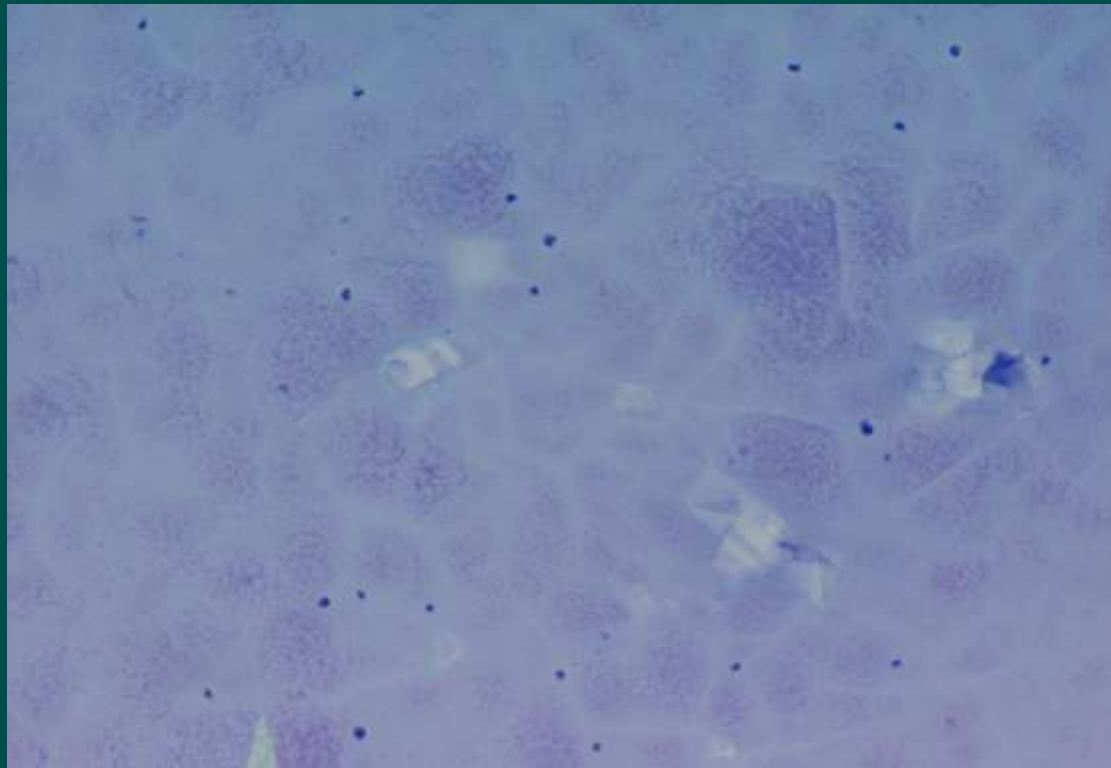


Reactivo

Patron Epitelioide a Celulas Pequeenas

TUMOR ENDOCRINO	GIST EPITELIOIDE	TUMOR GLOMUS	LINFOMA
<p>Agregados y celulas sueltas (usualmente <u>pequeenas</u>). Rosetas. Moderado citoplasma. Cromatina sal/pimienta</p>	<p>Agregados y celulas sueltas (usualmente <u>grandes</u>). Gruesa cromatina. Abundante citoplasma.</p>	<p>Agregados y celulas sueltas (usualmente <u>pequeenas</u>). Nucleos homogeneos e hipercromaticos.</p>	<p>Predominan celulas sueltas irregulares monomorphic (usualmente <u>grandes</u>).</p>
<p>Cromogranina (+) Sinaptofisina (+) NSE (+). Keratina (+)</p>	<p>CD117 (+) CD34 (+)</p>	<p>CD117(-). Actina (+), Calponina (+), H-caldesmon (+), Vimentina (+)</p>	<p>Marcadores de celulas B & T</p>

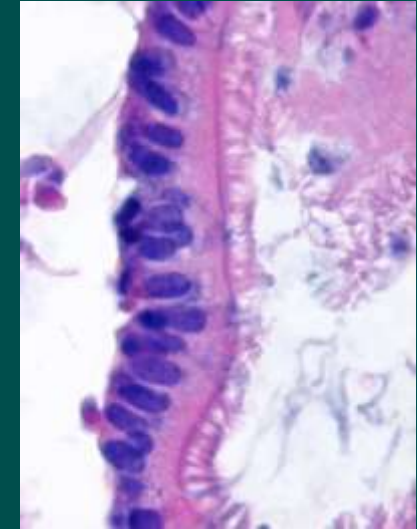
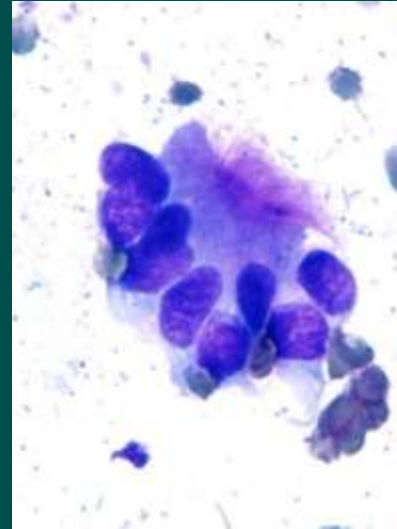
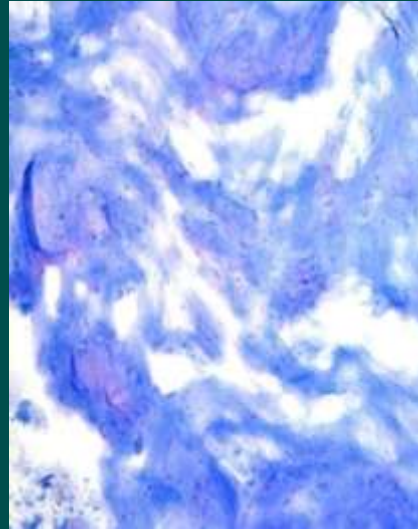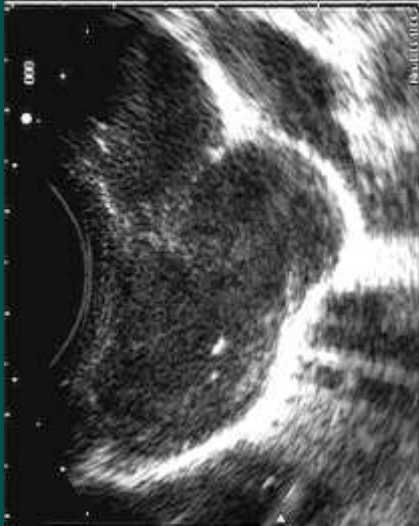
El Patron Quistico



Quistes/Duplicaciones Congenitos

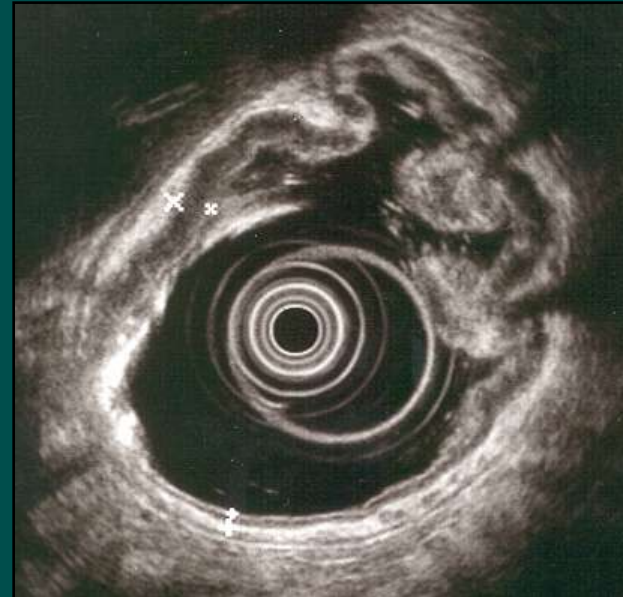
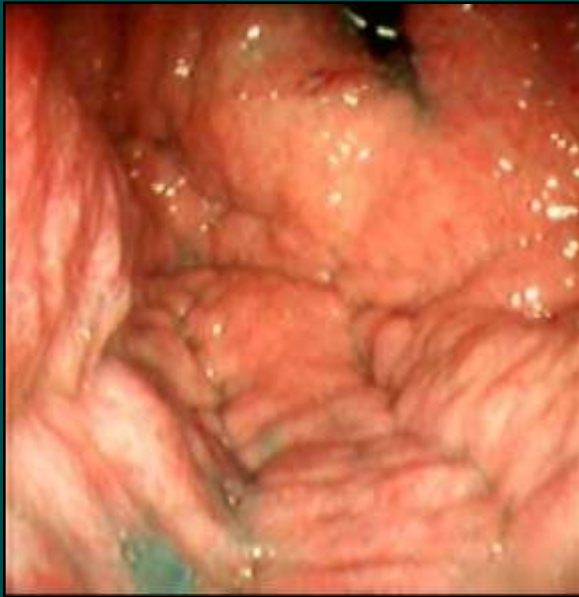- Ectopia del intestino anterior o posterior
- EE: anecoico
- Esofagico: tercio distal, intramural o extrinsico
- Gastrico: curvatura mayor > menor, piloro

Quiste por Duplicacion del Intestino Anterior



- Raro – Semeja neoplasia – A menudo asintomatico
- Epitelio: escamoso, ciliado, columnar
- Distincion del quiste bronquial puede ser dificil
 - Imagen: a lo largo del arbol TB posterior a la carina.
 - Histologia: pared con doble capa de musculo liso.

Pliegues Gastricos Gruesos



Diagnostico Diferencial:

Malignidad: Linitis plastica, linfoma zona marginal

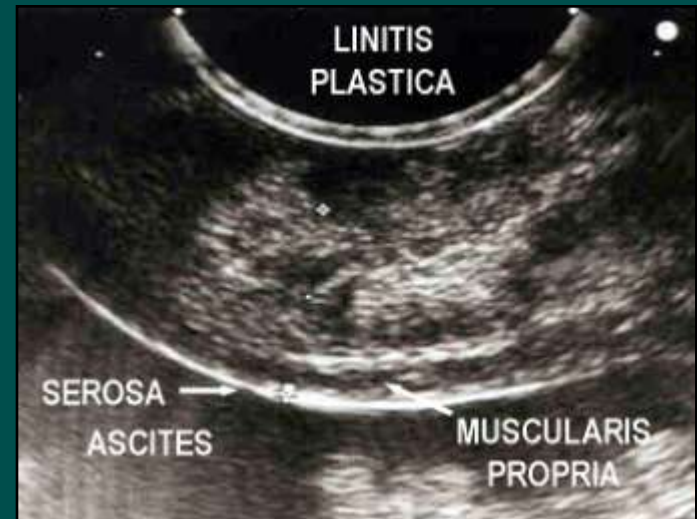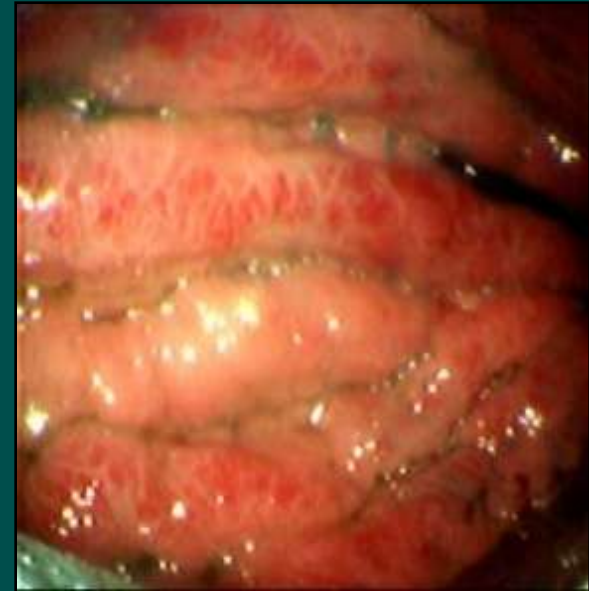
Granulomatosos: Crohn's, sarcoidosis, sifilis

Hiperplasia epitelial: gastropatias (Menetrier, Zollinger-Ellison)

Gastroenteritis eosinofilica

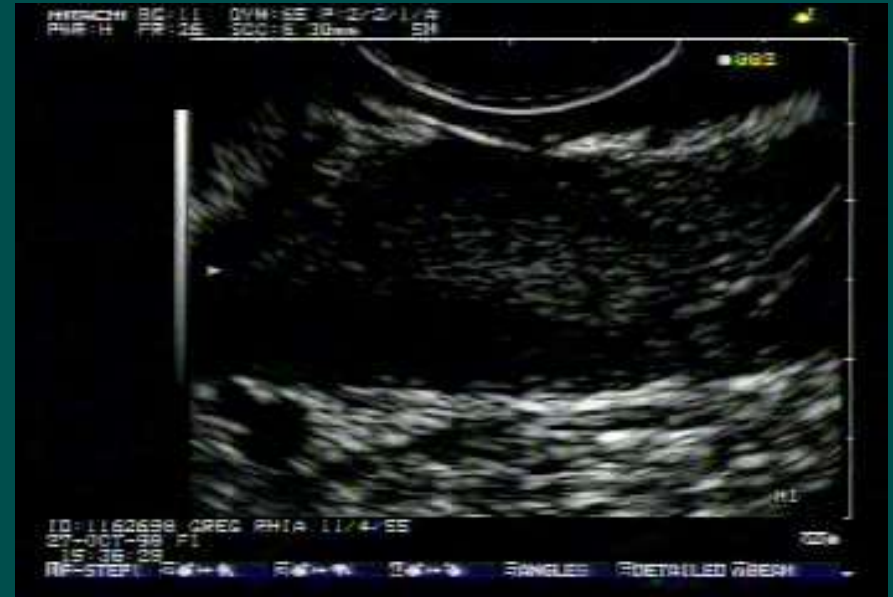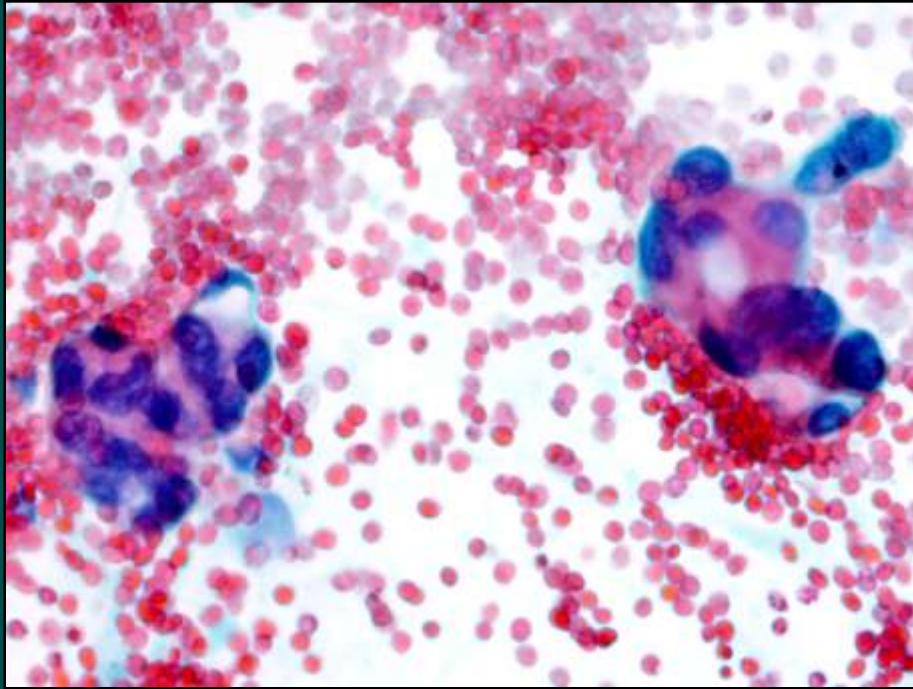
Linitis Plastica

- EE: engrosamiento de la capa 3 y a menudo capa 4
- Estomago (comun), recto, esofago distal
- Primario o metastatico (mama, prostata, vejiga)
- Compromiso locoregional frecuente:
 - EE mejor que CT
 - EE paracentesis



Gleeson FC et al. *Gastrointest Endosc* 2008;68:591.
Carter JE et al. *Acta Cytol* 2008;52:725.
DeWitt J et al. *Clin Gastroenterol Hepatol* 2007;5:609.

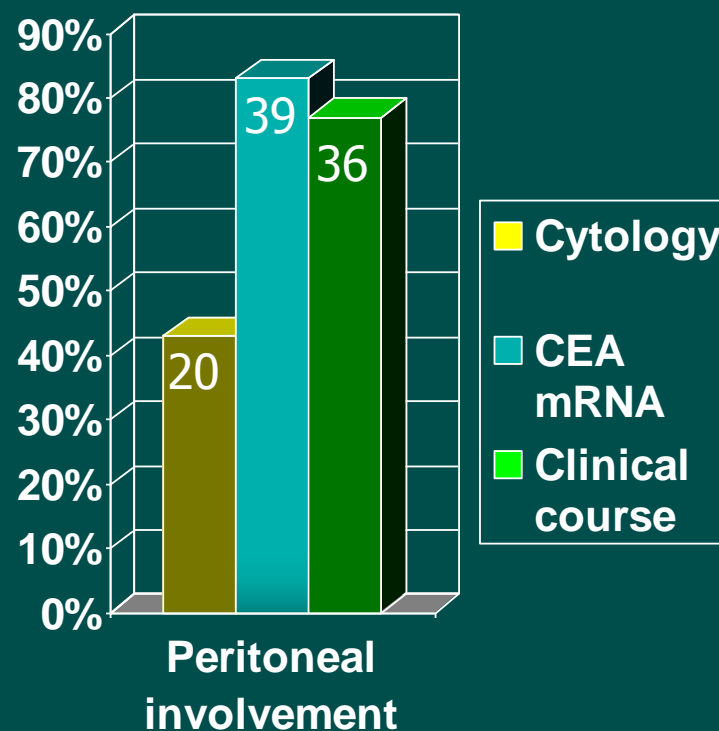
Linitis Plastica



Hipocelular, pequenos grupos – células em anillo de sello
Sobrevida: pobre - Cirurgia: raramente curativa

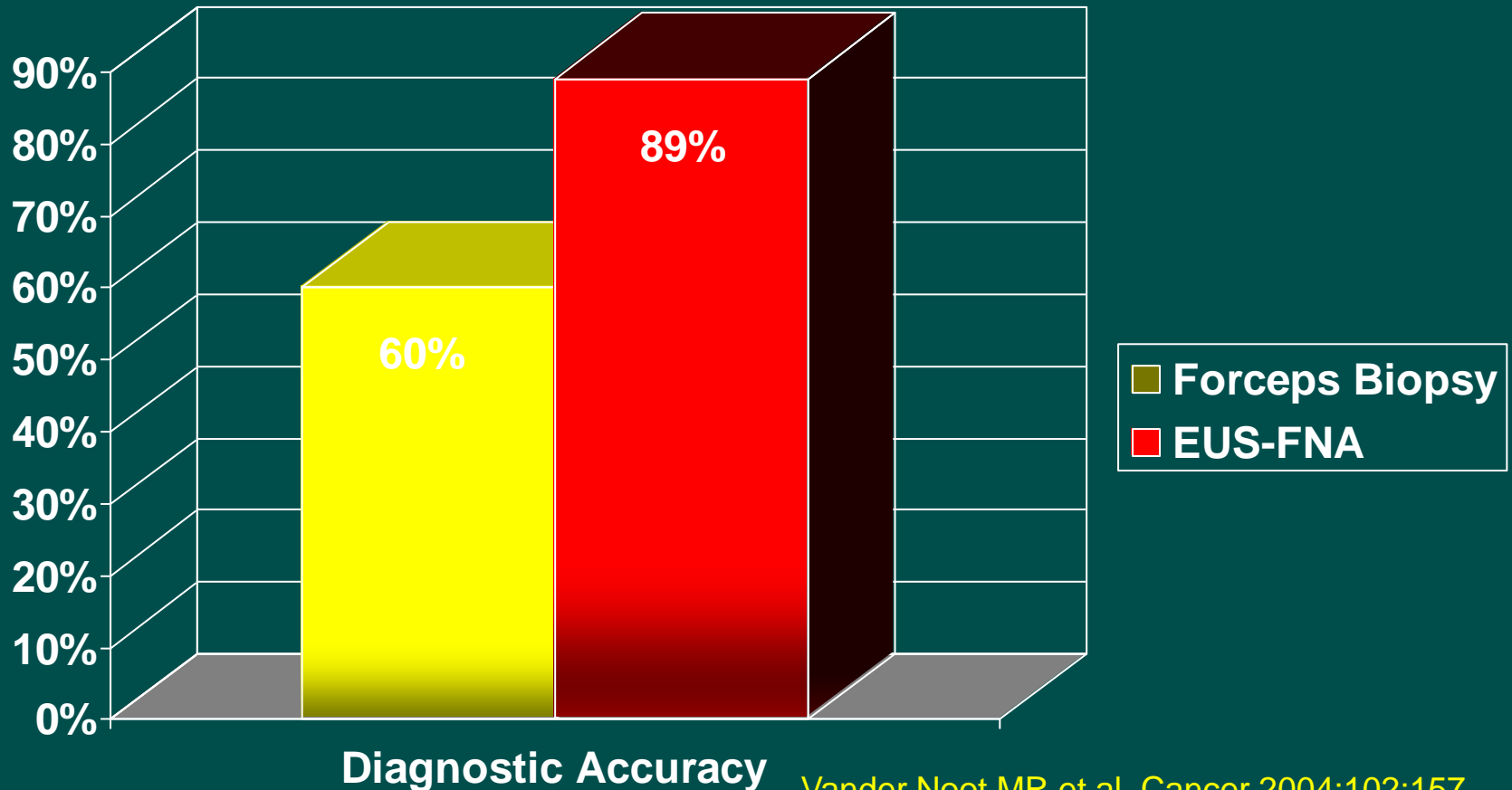
Carcinomatosis Peritoneal en Linitis Plastica Gastrica

- Lavado peritoneal al momento de la laparotomia.
- 47 pacientes: candidatos para una reseccion curativa.
- Carcinomatosis peritoneal
 - Diagnostico citologico
 - Diagnostico molecular: quantificacion del CEA mRNA por RT-PCR
 - Curso clinico: carcinomatosis peritoneal en la laparotomia o seguimiento clinico.
- RT-PCR muestra compromiso de la cavidad abdominal en ~80% pacientes.
- Los resultados explican poque la cirugia es raramente curativa en pacientes con linitis plastica gastrica



EE-PAAF versus Biopsia Forceps

Masas Intramurales del Tracto GI Lesions



Vander Noot MR et al. Cancer 2004;102:157.
Polkowski M et al. Gastrointest Clin N Am 2005;15:33.
Hoda KM et al. Gastrointest Endosc 2009;69:1218.



3 9:34 AM

Gracias!!!

Cytology

Michael W. Stanley, M.D.
HCMC Cytology



Gastroenterology

Shawn Mallery, M.D.
Rebecca Lai, M.D



AERIAL VIEW



Hummingbird – Nazca Lines - Peru

CONGRESO LATINOAMERICANO E IBEROAMERICANO DE CITOLOGIA

GRACIAS



Lima, Peru Junio 19-23, 2011